

ΔΙΕΘΝΕΣ ΠΑΝΕΠΙΣΤΗΜΙΟ ΕΛΛΑΔΟΣ  
ΣΧΟΛΗ ΕΠΙΣΤΗΜΩΝ ΥΓΕΙΑΣ  
ΤΜΗΜΑ ΕΠΙΣΤΗΜΩΝ ΔΙΑΤΡΟΦΗΣ ΚΑΙ ΔΙΑΙΤΟΛΟΓΙΑΣ  
(ΠΡΩΗΝ ΤΜΗΜΑ ΑΙΣΘΗΤΙΚΗΣ ΚΑΙ ΚΟΣΜΗΤΟΛΟΓΙΑΣ)

### **ΠΤΥΧΙΑΚΗ ΕΡΓΑΣΙΑ**

ΘΕΜΑ: ΟΙ ΕΦΑΡΜΟΓΕΣ ΤΩΝ LASER ΣΤΟΝ ΤΟΜΕΑ ΤΗΣ ΑΙΣΘΗΤΙΚΗΣ



ΦΟΙΤΗΤΡΙΕΣ: ΣΑΡΔΑΡΙΔΟΥ ΒΙΚΤΩΡΙΑ & ΦΩΤΙΑΔΟΥ ΒΕΡΡΑ ΑΙΚΑΤΕΡΙΝΗ  
ΕΠΙΒΛΕΠΟΥΣΑ ΚΑΘΗΓΗΤΡΙΑ: ΛΕΟΝΤΑΡΙΔΟΥ ΙΩΑΝΝΑ

## ΕΥΧΑΡΙΣΤΙΕΣ

Θα θέλαμε να ευχαριστήσουμε θερμά την Επιβλέπουσα Καθηγήτριά μας κα. Ιωάννα Λεονταρίδου, για την καθοδήγηση που μας προσέφερε και το χρόνο που διέθεσε δίνοντάς μας χρήσιμες συμβουλές και οδηγίες για την ολοκλήρωση της πτυχιακής εργασίας. Στο ίδιο πλαίσιο ευγνωμοσύνης, θα θέλαμε να ευχαριστήσουμε όλους τους καθηγητές του Τμήματος Αισθητικής και Κοσμητολογίας για τη συμβολή τους στην επιστημονική και τεχνολογική μας συγκρότηση στα χρόνια της φοίτησής μας στο Τμήμα.

Οφείλουμε, επίσης, ένα μεγάλο ευχαριστώ σε όλους εκείνους που συνέβαλαν είτε πρακτικά (όπως για παράδειγμα με την συμπλήρωση ερωτηματολογίων), είτε ψυχικά (βοήθεια και παραινέσεις) στην ολοκλήρωση της εργασίας μας.

Τέλος, ένα μεγάλο ευχαριστώ στους γονείς μας, καθώς και τους συγγενείς και τους φίλους για την ηθική υποστήριξη σε όλο το διάστημα των σπουδών μας.

## ΠΕΡΙΛΗΨΗ

Η παρούσα εργασία, η οποία διεξήχθη στα πλαίσια πτυχιακής εργασίας με θέμα « Οι εφαρμογές των laser στον τομέα της αισθητικής», έχει σκοπό να αναδείξει την ποικιλία των laser που είναι διαθέσιμα για την αντιμετώπιση διαφόρων καταστάσεων.

Στο κυρίως θέμα της εργασίας, παρουσιάζονται τα αντιπροσωπευτικά λέιζερ που χρησιμοποιούνται για την αντιμετώπιση συγκεκριμένων καταστάσεων. Παράλληλα, αναφέρονται πιθανές ανεπιθύμητες ενέργειες, αντενδείξεις αλλά και η διαδικασία εφαρμογής του laser στην κάθε περίπτωση ξεχωριστά. Η ανασκόπηση της βιβλιογραφίας πραγματοποιήθηκε με σκοπό να συντελέσει στην καλύτερη κατανόηση της λειτουργίας των laser, αλλά και την γνωστοποίηση της πληθώρας των εφαρμογών που έχουν στον τομέα της αισθητικής.

Τέλος, παράλληλα με την εκπόνηση της πτυχιακής εργασίας πραγματοποιήθηκε μία έρευνα, μέσω της διαμοίρασης ενός ερωτηματολογίου. Στόχος της έρευνας ήταν να αναδείξει το ποσοστό των ανθρώπων που είναι ικανοποιημένοι από την απαλλαγή της ανεπιθύμητης τρίχωσης, είτε αυτή είναι προσωρινή, είτε μόνιμη.

Λέξεις – Κλειδιά: αισθητική, λέιζερ, αποτρίχωση, αγγειακές βλάβες, κυτταρίτιδα, ραγάδες, δερματοστιξία, ουλές, αντιγήρανση

## ABSTRACT

The present study, which was carried out in the framework of a thesis themed "The applications of lasers in the field of aesthetics", aims to highlight the variety of lasers available for the treatment of various conditions.

On the main subject of the thesis, the representative lasers used for the treatment of specific conditions are presented. At the same time, possible side effects, contraindications and the laser application procedure are reported in each case. The review of the bibliography was carried out in order to contribute to a better understanding of the function of lasers, but also to communicate the multitude of applications in the field of aesthetics.

Finally, simultaneously with the preparation of the thesis, a survey was conducted, through the distribution of a questionnaire. The aim of the survey was to highlight the percentage of people who are satisfied with getting rid of unwanted hair, whether it is temporary or permanent.

Keywords: aesthetics, lasers, hair removal, vascular lesions, cellulite, stretch marks, tattoo, scars, anti-aging

## Πίνακας Περιεχομένων

1. Εισαγωγή.....	11
2. Τα laser στην Αισθητική .....	11
3. Η χρήση των laser για την αντιμετώπιση της γήρανσης του δέρματος.....	12
3.1 Φυσιολογική γήρανση του δέρματος.....	12
3.2 Φωτογήρανση.....	13
3.3 Η χρήση των laser στην βελτίωση του γηρασμένου δέρματος .....	13
4. Η χρήση των laser στην αντιμετώπιση της λιποδυστροφίας (κυτταρίτιδας).....	14
4.1 Αιτιολογία.....	15
4.2 Ταξινόμηση κυτταρίτιδας.....	15
4.3 Θεραπεία με laser .....	16
5. Η χρήση των laser στην αντιμετώπιση της ονυχομυκητίασης.....	16
5.1 Κλινική εικόνα .....	17
5.2 Ταξινόμηση ονυχομυκητίασης.....	17
5.3 Αίτια εμφάνισης ονυχομυκητίασης.....	17
5.4 Θεραπεία ονυχομυκητίασης .....	17
5.5 Εφαρμογή laser για την θεραπεία της ονυχομυκητίασης.....	18
6. Η χρήση των laser στην αντιμετώπιση των ουλών .....	18
6.1 Ατροφικές Ουλές .....	18
6.2 Χηλοειδή και Υπερτροφικές Ουλές.....	21
7. Η χρήση των laser στην αντιμετώπιση των ραβδώσεων .....	22
7.1 Κατηγορίες ραβδώσεων.....	22
7.2 Αίτια εμφάνισης των ραβδώσεων .....	23
7.3 Τρόποι αντιμετώπισης των ραβδώσεων .....	23
7.4 Η χρήση των laser για την αντιμετώπιση των ραβδώσεων.....	24
8. Η χρήση των laser στην απομάκρυνση δερματοστιξίας.....	24
8.1 Ταξινόμηση των τατουάζ.....	25
8.2 Καλλυντικά τατουάζ .....	25
8.3 Χρωστικές των τατουάζ.....	26
8.3.1 Κανονισμός για τις χρωστικές ουσίες.....	26
8.3.2 Συστατικά των χρωστικών ουσιών .....	27
8.3.4 Χρωστικές και κίνδυνοι για την ανθρώπινη υγεία .....	27
8.4 Αφαίρεση των τατουάζ.....	28
8.4.1 Αφαίρεση δερματοστιξίας με laser .....	29
8.4.2 Προφυλάξεις .....	33
8.4.3 Η εφαρμογή .....	34

9. Η χρήση των laser στην αποτρίχωση.....	36
9.1 Παθολογική τρίχωση.....	36
9.2 Αποτρίχωση με laser .....	36
9.3 Παράγοντες που επηρεάζουν την εφαρμογή της ακτινοβολίας .....	37
9.3.1 Παράγοντες που σχετίζονται με τον τριχικό θύλακο.....	37
9.3.2 Παράγοντες που σχετίζονται με την ακτινοβολία .....	38
9.4 Αξιολόγηση πριν από την εφαρμογή.....	41
9.5 Βασικά κριτήρια για την εφαρμογή της μεθόδου .....	41
9.6 Εφαρμογή αποτρίχωσης με laser .....	41
10. Η χρήση των laser στην θεραπεία αγγειακών βλαβών .....	43
10.1 Επίκτητες Αγγειακές Βλάβες .....	43
10.1.1 Ευρυαγγείες ή Τηλεαγγειεκτασίες .....	43
10.1.2 Αραχνοειδή Αιμαγγειώματα (Spider Angiomas).....	44
10.1.3 Κερασοειδή Αιμαγγειώματα (Cherry Angiomas).....	45
10.1.4 Ποικιλοδερμία Civatte .....	46
10.2 Συγγενείς Αγγειακές Βλάβες.....	47
10.2.1 Αιμαγγειώματα .....	47
10.2.2 Αγγειακές Δυσπλασίες .....	47
10.3 Θεραπεία με laser .....	48
11. Η χρήση των laser στην θεραπεία υπερμελαγχρωματικών αλλοιώσεων.....	50
11.1 Υπερμελαγχρωματικές Αλλοιώσεις.....	50
11.2 Θεραπεία με laser .....	53
11.3 Η εφαρμογή .....	56
11.4 Πλεονεκτήματα και Μειονεκτήματα.....	57
12. Οδηγίες μετά από κάθε συνεδρία LASER.....	58
13. Ανεπιθύμητες ενέργειες από την χρήση laser .....	58
13.1 Αίσθημα πόνου.....	59
13.2 Απλός έρπηγ .....	59
13.3 Αντιδραστική υπερτρίχωση .....	59
13.4 Διαταραχές οράσεως.....	59
13.5 Δυσχρωμικές μεταβολές .....	60
13.6 Έγκαυμα.....	60
13.7 Ερύθημα.....	60
13.8 Κνησμός .....	61
13.9 Μόλυνση.....	61
13.10 Οίδημα.....	61

13.11 Ουλές.....	61
13.12 Πετέχειες .....	61
14. Αντενδείξεις.....	61
14.1 Γενικές Αντενδείξεις .....	61
14.2 Αντενδείξεις λόγω του φαινομένου Koebner.....	62
14.3 Φάρμακα που αποτελούν αντενδείξεις για την εφαρμογή του laser .....	63
15. Έρευνα – Μελέτη.....	64
15.1 Μεθοδολογία της έρευνας.....	64
15.2 Ερωτηματολόγιο.....	65
15.3 Αποτελέσματα Ερωτηματολογίου.....	65
15.4 Βιβλιογραφική Ανασκόπηση.....	81
15.5 Συζήτηση.....	83
15.6 Συμπεράσματα .....	85
Βιβλιογραφία.....	85
Παράρτημα .....	91

## Πίνακας Εικόνων

Εικόνα 1: Διαφορές νεανικού και γηρασμένου δέρματος .....	13
Εικόνα 2: Κυτταρίτιδα.....	15
Εικόνα 3: Ονυχομυκητίαση.....	16
Εικόνα 4: Ατροφικές ουλές στο πρόσωπο .....	19
Εικόνα 5: Ραβδώσεις στην εγκυμοσύνη.....	23
Εικόνα 6: Αποτρίχωση με λέιζερ Αλεξανδρίτη.....	37
Εικόνα 7: Ευρυαγγείες .....	44
Εικόνα 8: Αραχνοειδές Αιμαγγείωμα.....	44
Εικόνα 9: Κερασοειδή Αιμαγγειώματα .....	45
Εικόνα 10: Ποικιλοδερμία Civatte.....	46
Εικόνα 11: Αιμαγγείωμα.....	47
Εικόνα 12: Τριχοειδικές Δυσπλασίες (Port Wine Stains).....	48
Εικόνα 13: Εφηλίδες (Φακίδες).....	50
Εικόνα 14: Ηλιακή Φακή.....	51
Εικόνα 15: Σπίλος του Ota .....	51
Εικόνα 16: Σπίλος του Ito .....	52
Εικόνα 17: Μέλασμα (Πανάδες).....	52
Εικόνα 18: Σπίλος του Becker .....	53
Εικόνα 19: Μεικτός Σπίλος .....	53



## Πίνακας Πινάκων

Πίνακας 1: Φύλλο Συμμετεχόντων .....	66
Πίνακας 2: Ηλικία Συμμετεχόντων.....	67
Πίνακας 3: Ανεπιθύμητη Τριχοφυΐα .....	68
Πίνακας 4: Περιοχή Ανεπιθύμητης Τριχοφυΐας.....	69
Πίνακας 5: Βαθμός που ενοχλεί η ανεπιθύμητη τριχοφυΐα .....	70
Πίνακας 6: Το γυναικείο σώμα πρέπει να είναι αποτριχωμένο.....	71
Πίνακας 7: Η αποτρίχωση των ανδρών ελαττώνει την αρρενωπότητά τους.....	72
Πίνακας 8: Μέθοδος Αποτρίχωσης.....	73
Πίνακας 9: Λόγος επιλογής του LASER ως μέθοδο αποτρίχωσης.....	74
Πίνακας 10: Τύπος LASER .....	75
Πίνακας 11: Περιοχή εφαρμογής LASER.....	76
Πίνακας 12: Ολοκλήρωση συνεδριών LASER .....	77
Πίνακας 13: Αυξημένη αυτοπεποίθηση ύστερα από συνεδρία αποτρίχωσης.....	78
Πίνακας 14: Ικανοποιημένος/η από τα αποτελέσματα της αποτρίχωσης .....	79
Πίνακας 15: Βελτιωμένη ψυχολογία ύστερα από συνεδρία αποτρίχωσης.....	80

## Πίνακας Γραφημάτων

Γράφημα 1: Φύλο Συμμετεχόντων .....	66
Γράφημα 2: Ηλικία Συμμετεχόντων .....	67
Γράφημα 3: Ανεπιθύμητη Τριχοφυΐα .....	68
Γράφημα 4: Περιοχή Ανεπιθύμητης Τριχοφυΐας .....	69
Γράφημα 5: Βαθμός που ενοχλεί η ανεπιθύμητη τριχοφυΐα.....	70
Γράφημα 6: Το γυναικείο σώμα πρέπει να είναι αποτριχωμένο.....	71
Γράφημα 7: Η αποτρίχωση των ανδρών ελαττώνει την αρρενωπότητά τους.....	72
Γράφημα 8: Μέθοδος Αποτρίχωσης .....	73
Γράφημα 9: Λόγος επιλογής του LASER ως μέθοδο αποτρίχωσης.....	74
Γράφημα 10: Τύπος LASER .....	75
Γράφημα 11: Περιοχή εφαρμογής LASER.....	76
Γράφημα 12: Ολοκλήρωση συνεδριών LASER .....	77
Γράφημα 13: Αυξημένη αυτοπεποίθηση ύστερα από συνεδρία αποτρίχωσης.....	78
Γράφημα 14: Ικανοποιημένος/η από τα αποτελέσματα της αποτρίχωσης .....	79
Γράφημα 15: Βελτιωμένη ψυχολογία ύστερα από συνεδρία αποτρίχωσης.....	80

## 1. Εισαγωγή

Ο όρος «laser» είναι η συντομογραφία από τα αρχικά γράμματα των λέξεων της φράσης «light amplification by stimulated emission of radiation», που σημαίνει «ενίσχυση φωτός με εξαναγκασμένη εκπομπή ακτινοβολίας» (Δουκέλλης, 2009).

Η χρήση των laser έχει εξαπλωθεί σε πολλούς επιστημονικούς κλάδους όπως η ιατρική, η φυσικοθεραπεία και η αισθητική. Τα τελευταία χρόνια η χρήση τους επεκτείνεται συνεχώς στον τομέα της αισθητικής συμβάλλοντας σημαντικά στην αντιμετώπιση και την βελτίωση διαφόρων αλλοιώσεων του δέρματος, αλλά και στην απαλλαγή από την ανεπιθύμητη τριχοφυΐα. Η συνεχής εξέλιξη της τεχνολογίας τους βοηθά στην καλύτερη αποτελεσματικότητα καθώς και στην ελάττωση του χρόνου εκτέλεσης αυτών των αισθητικών εφαρμογών.

## 2. Τα laser στην Αισθητική

Η χρήση των λέιζερ στον τομέα της αισθητικής έχει ένα ευρύ φάσμα εφαρμογών. Πιο συγκεκριμένα, τα laser χρησιμοποιούνται στις εξής αισθητικές παρεμβάσεις:

- Αντιμετώπιση γήρανσης του δέρματος
- Αντιμετώπιση λιποδυστροφίας
- Αντιμετώπιση ονυχομυκητίασης

- Αντιμετώπιση ουλών
- Αντιμετώπιση ραβδώσεων
- Απομάκρυνση δερματοστιξίας
- Αποτρίχωση
- Θεραπεία αγγειακών βλαβών
- Θεραπεία υπερμελαγχρωματικών αλλοιώσεων

Παρακάτω θα γίνει εκτενής περιγραφή των προαναφερθεισών εφαρμογών.

### 3. Η χρήση των laser για την αντιμετώπιση της γήρανσης του δέρματος

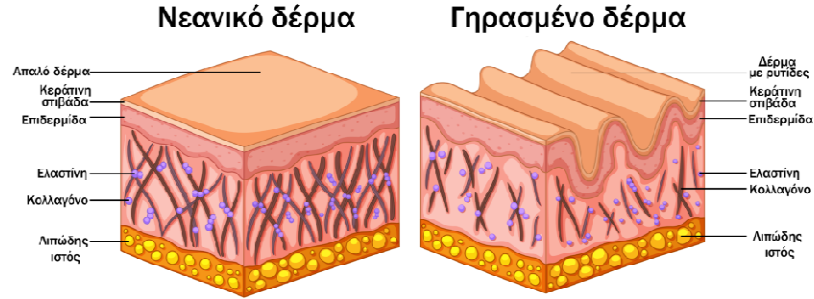
Η γήρανση του δέρματος είναι φυσιολογική με το πέρασμα του χρόνου και αναπόφευκτη. Είναι ένα φαινόμενο που οφείλεται τόσο σε ενδογενείς όσο και σε εξωγενείς παράγοντες. Στους ενδογενείς παράγοντες ανήκουν η κληρονομικότητα, γενετικοί παράγοντες και ορμονικές μεταβολές του οργανισμού και του ενδοκρινικού συστήματος. Τα αποτελέσματα αυτών των παραγόντων γίνονται εμφανή κυρίως στις περιοχές του σώματος, οι οποίες εκτίθενται λιγότερο στον ήλιο. Αντίθετα, τα αποτελέσματα των εξωγενών παραγόντων εντοπίζονται κυρίως στις περιοχές του σώματος, οι οποίες εκτίθενται περισσότερο στον ήλιο. Τέτοιοι παράγοντες μπορεί να είναι η ηλιακή ακτινοβολία, το κάπνισμα, το αλκοόλ, η ρύπανση και το άγχος (Gu et al., 2020), (Urdiales-Ga'ivez, et al., 2019), (Παπαδόπουλος, 2015), (Δερβίσογλου & Αθανασιάδου, 2016).

#### 3.1 Φυσιολογική γήρανση του δέρματος

Καθώς ο άνθρωπος μεγαλώνει συμβαίνουν διάφορες αλλαγές στο δέρμα του, οι οποίες γίνονται εμφανείς και στην εξωτερική του εμφάνιση. Με το πέρασμα του χρόνου μειώνεται ο πολλαπλασιασμός και η ανανέωση των κερατινοκυττάρων και των μελανοκυττάρων της επιδερμίδας, μειώνεται η παραγωγή κολλαγόνου, ελαστίνης και υαλουρονικού οξέος και το πάχος του υποδόριου ιστού, ενώ η δραστηριότητα των σημηματογόνων και ιδρωτοποιών αδένων ελαττώνεται. Επίσης, μειώνονται τα κύτταρα Langerhans και τα κύτταρα Merkel και ελαττώνεται ο μυϊκός τόνος. Όλα αυτά έχουν τα εξής αποτελέσματα στο δέρμα:

1. Ευαισθησία δέρματος στις μολύνσεις
2. Λέπτυνση δέρματος
3. Χαλάρωση δέρματος
4. Μείωση της ελαστικότητας
5. Εμφάνιση ρυτίδων
6. Αφυδάτωση δέρματος
7. Ξηρότητα
8. Θαμπή όψη
9. Λεύκανση των τριχών
10. Ωχρότητα δέρματος
11. Ατροφία δέρματος
12. Έντονος κνησμός

(Παπαδόπουλος, 2015), (Νικολάου, 2002), (Δερβίσογλου & Αθανασιάδου, 2016), (Gu et al., 2020)



Εικόνα 1: Διαφορές νεανικού και γηρασμένου δέρματος

Πηγή: <https://el.wikipedia.org/wiki/%CE%A4%CF%81%CE%AF%CF%87%CE%B1>

### 3.2 Φωτογήρανση

Η ηλικιακή ακτινοβολία είναι από τους κυριότερους παράγοντες που ευθύνονται για την πρόωρη γήρανση του δέρματος. Η βλαπτική επίδρασή της στο δέρμα σχετίζεται άμεσα με το μήκος κύματος της ακτινοβολίας. Η υπεριώδης ακτινοβολία διακρίνεται στην UVC (200-280nm), UVB (280-315nm) και UVA (315-400nm) (Δερβίσογλου & Αθανασιάδου, 2016), (Gu et al., 2020).

Η UVC ακτινοβολία είναι πάρα πολύ επικίνδυνη για τον άνθρωπο, ωστόσο δεν φθάνει στην επιφάνεια της γης, καθώς απορροφάται από το όζον. Η UVB ακτινοβολία διεισδύει στο δέρμα και φθάνει μέχρι και το χόριο. Ενώ, η UVA ακτινοβολία διεισδύει βαθύτερα στο χόριο από ότι η UVB. Η εισχώρηση της υπεριώδους ακτινοβολίας προκαλεί διάφορες μεταβολές στο χόριο οι οποίες έχουν τα εξής αποτελέσματα στο δέρμα του ανθρώπου:

1. Τραχύτητα
2. Αφυδάτωση
3. Μείωση της ελαστικότητας
4. Ευρυαγγείες και τηλεαγγειεκτασίες
5. Αύξηση ρυτίδων και πτυχών δέρματος
6. Καλοήθεις και κακοήθεις όγκοι
7. Μελαγχρωματικές κηλίδες

(Δερβίσογλου & Αθανασιάδου, 2016), (Gu et al., 2020), (Νικολάου, 2002), (Zouboulis et al., 2019)

Τέλος, η έκθεση στην υπεριώδη ακτινοβολία προκαλεί την παραγωγή αντιδραστικών ειδών οξυγόνου (ROS), τα οποία επιταχύνουν την διαδικασία της γήρανσης του δέρματος. Τα ROS μπορεί να προκαλέσουν βλάβη στα κύτταρα, να καταστρέψουν το κολλαγόνο και την ελαστίνη και να προκαλέσουν οξειδωτικό stress. Όλα αυτά μπορούν να προκαλέσουν την πρόωρη γήρανση του δέρματος (Gu et al., 2020).

### 3.3 Η χρήση των laser στην βελτίωση του γηρασμένου δέρματος

Η αντιμετώπιση της γήρανσης του δέρματος με την χρήση laser βασίζεται στην αρχή της επιλεκτικής φωτοθερμόλυσης (Παπαδόπουλος, 2015). Το χρωμοφόρο στόχος στην συγκεκριμένη περίπτωση είναι το νερό που υπάρχει στο δέρμα. Το πρώτο laser

που χρησιμοποιήθηκε για την ανάπλαση του δέρματος ήταν το laser CO<sub>2</sub> (10600nm), το 1989. Το 1991 ο Οργανισμός Τροφίμων και Φαρμάκων (FDA) των ΗΠΑ ενέκρινε την συσκευή αυτή για την αποτελεσματικότητα της στην ανανέωση του γηρασμένου δέρματος. Για αρκετά χρόνια το laser CO<sub>2</sub> θεωρούνταν το πιο αποτελεσματικό laser για την βελτίωση των ρυτίδων, της χαλάρωσης του δέρματος και την αντιμετώπιση της φωτογήρανσης (Urdiales-Ga'ívez, et al., 2019).

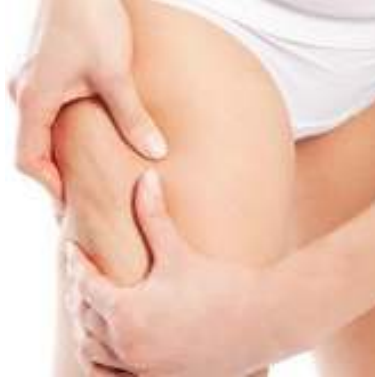Παρόλα αυτά, με το πέρασμα του χρόνου αποδείχθηκε ότι παρά την αποτελεσματικότητά του, η χρήση του προκαλούσε παρενέργειες στο δέρμα, ενώ χρειαζόταν και αρκετός χρόνος αποκατάστασης μετά από την εφαρμογή (Tierney et al., 2011). Για αυτόν τον λόγο άρχισαν να χρησιμοποιούνται και άλλες συσκευές για την ανανέωση του γηρασμένου δέρματος όπως το Erbium-YAG laser (2940nm), το Nd:YAG laser (1064nm) και το διοδικό laser (1450nm). Αυτοί οι τύποι laser μπορούν να διεγείρουν τους ινοβλάστες για παραγωγή κολλαγόνου, εξαλείφοντας έτσι τις ρυτίδες του δέρματος και μειώνοντας την χαλαρότητα του, χωρίς όμως να προκαλούν κάποια βλάβη στο δέρμα, ενώ ο χρόνος αποκατάστασης του δέρματος μετά την θεραπεία είναι λιγότερος συγκριτικά με το laser CO<sub>2</sub> (Urdiales-Ga'ívez, et al., 2019) (Δερβίσογλου & Αθανασιάδου, 2016).

Η χρήση αυτών των τύπων laser, ωστόσο, δεν κυριαρχεί σήμερα, καθώς πλέον χρησιμοποιούνται πιο εξελιγμένοι τύποι, όπως τα Fractional laser και ιδιαίτερα το CO<sub>2</sub> Fractional. Η δράση του CO<sub>2</sub> Fractional laser είναι φωτοθερμική. Η ακτίνα του φθάνει σε συγκεκριμένο βάθος μέσα στο χόριο, με αποτέλεσμα την αναδόμηση και ανανέωση του δέρματος, την ενεργοποίηση μυοίνοβλαστών και αύξηση της παραγωγής κολλαγόνου. Με αυτόν τον τρόπο βελτιώνεται η εμφάνιση του γηρασμένου δέρματος, χωρίς όμως να προκαλούνται βλάβες σε αυτό (Archer & Carniol, 2019)

#### **4. Η χρήση των laser στην αντιμετώπιση της λιποδυστροφίας (κυτταρίτιδας)**

Η κυτταρίτιδα ή λιποδυστροφία είναι μία δερματική πάθηση που οφείλεται στην αύξηση του λίπους στον υποδόριο ιστό (Sadick, 2018). Εμφανίζεται τοπικά στην επιφάνεια του δέρματος προκαλώντας αλλοιώσεις στην εμφάνισή του. Κυματισμοί και πτυχώσεις εμφανίζονται στην επιφάνειά του δίνοντας την όψη φλοιού πορτοκαλιού (Khan et al., 2009). Η αλλαγή αυτή στην τοπογραφία του δέρματος οφείλεται στην ίνωση του κολλαγόνου και το σχηματισμό οζιδίων στον υποδόριο ιστό, που οδηγούν τελικά στην εμφάνιση της κυτταρίτιδας (Tokarska et al., 2018). Οι περιοχές στις οποίες κάνει την εμφάνισή της είναι κυρίως οι μηροί, οι γλουτοί και η κοιλιά (Khan et al., 2009), (Petti, at.al., 2015).

Η κυτταρίτιδα είναι μία πάθηση που κατά πλειονότητα εμφανίζεται στο γυναικείο σώμα, και όχι τόσο στο ανδρικό. Αυτό οφείλεται στην διαφορετική θέση που έχουν οι ίνες κολλαγόνου στο κάθε φύλο. Στο γυναικείο σώμα οι ίνες κολλαγόνου έχουν κάθετη θέση, επιτρέποντας έτσι στο περίσσιο λίπος του υποδόριου ιστού να γίνεται εμφανές στην επιφάνεια του δέρματος δίνοντάς του κυματιστή εμφάνιση. Αντίθετα, στο ανδρικό σώμα οι ίνες κολλαγόνου έχουν λοξή θέση. Η διαφορετική αυτή διάταξη των ινών κολλαγόνου στους άνδρες δεν επιτρέπει στο λίπος να γίνεται εμφανές στην επιφάνεια του δέρματος, με αποτέλεσμα να μην παρουσιάζονται αλλοιώσεις στην όψη του (Luebbberding et al., 2015), (Δερβίσογλου & Αθανασιάδου, 2016).



Εικόνα 2: Κυτταρίτιδα

Πηγή:

<https://www.beautyview.gr/%CE%B4%CE%B7%CE%BC%CE%B9%CE%BF%CF%85%CF%81%CE%B3%CE%AF%CE%B1-%CE%BA%CE%B1%CE%B9-%CE%B4%CE%B9%CE%AC%CE%B3%CE%BD%CF%89%CF%83%CE%B7-%CF%84%CE%B7%CF%82-%CE%BA%CF%85%CF%84%CF%84%CE%B1%CF%81%CE%AF%CF%84/>

#### 4.1 Αιτιολογία

Η αιτιολογία για την πρόκληση της κυτταρίτιδας δεν είναι ακόμη πλήρως σαφής. Ωστόσο, έχουν αναφερθεί κάποιοι παράγοντες που συντελούν στην εμφάνιση της.

Αυτοί είναι οι εξής:

1. Κληρονομικότητα
2. Φυλή
3. Φύλο
4. Πρόσληψη λιπαρών τροφών
5. Καθιστικός τρόπος ζωής
6. Έλλειψη σωματικής άσκησης
7. Αλκοόλ
8. Κάπνισμα
9. Ορμονικές διαταραχές

(Tokarska, et al., 2018).

Η εικόνα της κυτταρίτιδας, επίσης, μπορεί να επιδεινωθεί με την γήρανση του δέρματος λόγω της φυσιολογικής μείωσης της ελαστικότητας και του πάχους του (Petti et al., 2015).

#### 4.2 Ταξινόμηση κυτταρίτιδας

Υπάρχουν τέσσερα στάδια κλιμάκωσης την κυτταρίτιδας:

Πρώτο στάδιο: Το δέρμα φαίνεται λείο σε όρθια ή ξαπλωτή θέση, αλλά η κυτταρίτιδα γίνεται εμφανής με το τσίμπημα της περιοχής ή κατά την μυϊκή συστολή.

Δεύτερο στάδιο: Το δέρμα φαίνεται λείο σε όρθια ή ξαπλωτή θέση, αλλά εμφανίζονται αλλοιώσεις κατά το τσίμπημα του

Τρίτο στάδιο: Το δέρμα φαίνεται λείο σε ξαπλωτή θέση, αλλά σε όρθια θέση φαίνεται η κυτταρίτιδα

Τέταρτο στάδιο: Η κυτταρίτιδα είναι εμφανής και σε όρθια και σε ξαπλωτή θέση, ενώ υπάρχει και πόνος στην περιοχή

(Tokarska et al., 2018).

### 4.3 Θεραπεία με laser

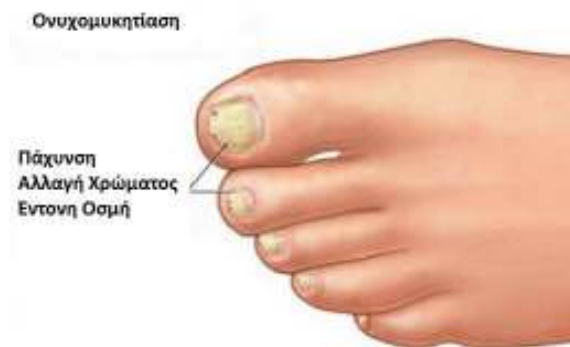Το πρώτο laser που χρησιμοποιήθηκε για την θεραπεία της κυτταρίτιδας ήταν το **Nd:YAG** laser στα 1064nm. Αυτός ο τύπος laser δρα στο χόριο προκαλώντας μικροτραυματισμούς που οδηγούν σε σχηματισμό νέου κολλαγόνου, με αποτέλεσμα την αναζωογόνηση του δέρματος. Ωστόσο, έπειτα από μελέτες αποδείχθηκε ότι η εφαρμογή του προκαλεί ελάχιστη βελτίωση στην εμφάνιση της κυτταρίτιδας, με αποτέλεσμα να ελαττωθεί η χρήση του (Luebbeberding et al., 2015).

Πλέον χρησιμοποιείται ένα νέο σύστημα, πιο αποτελεσματικό στην αντιμετώπιση της κυτταρίτιδας, το Nd:YAG laser στα 1440nm. Η ακτίνα του, καθώς πέφτει πάνω στο δέρμα, προκαλεί αύξηση της θερμοκρασίας στο σημείο της εφαρμογής, με αποτέλεσμα την διέγερση των ινοβλαστών για παραγωγή κολλαγόνου και την αύξηση της κυκλοφορίας του αίματος τοπικά (Sadick, 2018). Το πάχος και η ελαστικότητα του δέρματος αυξάνονται, με αποτέλεσμα την υποχώρηση των αλλοιώσεων της επιφάνειας του και την βελτίωση της εμφάνισής του (Sadick, 2018), (Petti et al., 2015).

## 5. Η χρήση των laser στην αντιμετώπιση της ονυχομυκητίασης

Τα νύχια είναι πλάκες από σκληρή κερατίνη που βρίσκονται στην άνω επιφάνεια της τελευταίας φάλαγγας των δακτύλων των ποδιών και των χεριών. Αποτελούνται από: την ρίζα, το σώμα και το ελεύθερο άκρο ή κορυφή (Παπαδόπουλος, 2015).

Η ονυχομυκητίαση είναι μία χρόνια ασθένεια των νυχιών που προκαλείται από δερματόφυτα, ζυμομύκητες και μη δερματόφυτα στελέχη (El-Tatawy et al., 2019). Η λοίμωξη ξεκινά από το νύχι του μεγάλου δακτύλου των ποδιών και σταδιακά μπορεί να μεταδοθεί και στα υπόλοιπα νύχια. Κυρίως οφείλεται στον μύκητα *Trichophyton Rubrum* (Παπαδόπουλος, 2015). Τα άτομα με ονυχομυκητίαση αισθάνονται έντονο πόνο, κυρίως όταν φοράνε παπούτσια, κάτι που δυσκολεύει την κίνηση τους και ως εκ τούτου και την καθημερινότητά τους. Εκτός όμως από τα προβλήματα που δημιουργεί στην ποιότητα ζωής, η ονυχομυκητίαση είναι και ένα αισθητικό πρόβλημα που κάνει το άτομο που το φέρει να αισθάνεται άσχημα για την εμφάνιση του, καθώς αλλάζει η όψη του νυχιού. (Lipner & Scher, 2018).



Εικόνα 3: Ονυχομυκητίαση



### 5.1 Κλινική εικόνα

Οι αλλοιώσεις στην εμφάνιση του νυχιού λόγω του μύκητα μπορεί να είναι οι εξής:

1. Αλλαγή χρώματος της ονυχαίας πλάκας: Το νύχι αρχικά παίρνει ένα λευκό χρώμα, το οποίο σταδιακά μπορεί να μετατρέπεται σε καστανοκίτρινο και στη συνέχεια μελανό.
2. Ονυχόλυση: Σε ορισμένες περιπτώσεις μπορεί να υπάρχει και διαχωρισμός της ονυχαίας πλάκας.
3. Ευθραυστότητα: Το νύχι γίνεται πάρα πολύ μαλακό, με αποτέλεσμα να σπάει εύκολα.
4. Παχυωνυχία: Το νύχι γίνεται πιο παχύ από ότι ήταν, ενώ παρουσιάζει ελκώσεις στην επιφάνεια του και υπερκεράτωση των υπονυχιών.

(Lipner & Scher, 2018), (Παπαδόπουλος, 2015)

### 5.2 Ταξινόμηση ονυχομυκητίασης

Υπάρχουν τα εξής είδη ονυχομυκητίασης:

1. Άπω- πλευρική υπομυκητιακή ονυχομυκητίαση
2. Επιφανειακή ονυχομυκητίαση
3. Εγγύς υπογόνιμη ονυχομυκητίαση
4. Ονυχομυκητίαση ενδονύξου
5. Ολική δυστροφική ονυχομυκητίαση

(El-Tatawy, et.al, 2019), (Gupta et al., 2017)

### 5.3 Αίτια εμφάνισης ονυχομυκητίασης

Η εμφάνιση της ονυχομυκητίασης μπορεί να οφείλεται σε ποικίλους παράγοντες όπως:

1. Κληρονομικότητα
2. Τραύμα
3. Γήρανση
4. Σακχαρώδης διαβήτης
5. Παχυσαρκία
6. Ανοσοκαταστολή
7. Κακοήθειες
8. Ψωρίαση

(Lipner & Scher, 2018), (El-Tatawy, et al., 2019).

### 5.4 Θεραπεία ονυχομυκητίασης

Η θεραπεία της ονυχομυκητίασης μπορεί να περιλαμβάνει την λήψη αντιμυκητιασικών φαρμάκων (Lipner & Scher, 2018). Παρά την αποτελεσματικότητα τους όμως, τα φάρμακα αυτά μπορεί να προκαλέσουν παρενέργειες στο άτομο, ιδιαίτερα αν πρόκειται για κάποιον που λαμβάνει ήδη αρκετά φάρμακα. Τέτοιες περιπτώσεις μπορεί να είναι ηλικιωμένα άτομα, άτομα που κάνουν αιμοκάθαρση και άτομα που έχουν υποβληθεί σε μεταμόσχευση (Gupta et al., 2017). Επίσης, η θεραπεία της ονυχομυκητίασης μπορεί να γίνει με την εφαρμογή τοπικών αντιμυκητιασικών προϊόντων, τα οποία όμως δεν είναι τόσο αποτελεσματικά στην καταπολέμηση του προβλήματος, καθώς δεν έχουν την δυνατότητα να διεισδύσουν στην ονυχαία πλάκα (Rovers et al., 2020).

## 5.5 Εφαρμογή laser για την θεραπεία της ουχομυκητίασης

Μία ασφαλής και ταυτόχρονα αποτελεσματική λύση στην θεραπεία της ουχομυκητίασης είναι η χρήση της ακτινοβολίας. Τα laser που χρησιμοποιούνται για την αντιμετώπιση της ουχομυκητίασης είναι συνήθως το Nd:YAG laser (1064nm) και λιγότερο το fractional CO<sub>2</sub> laser (El-Tatawy, et.al, 2019). Η δράση της ακτίνας του laser βασίζεται στην αρχή της επιλεκτικής φωτοθερμόλυσης. Η ακτινοβολία απορροφάται από τους μύκητες, με αποτέλεσμα να αναπτύσσεται θερμότητα. Η αύξηση της θερμοκρασίας οδηγεί στην καταστροφή των μυκήτων, καθώς αυτοί δεν μπορούν να επιβιώσουν σε θερμοκρασία άνω των 55 °C (Rovers et al., 2020). Καταστρέφεται το κυτταρικό τοίχωμα και το κυτταροπλασματικό δίκτυο, με αποτέλεσμα και την καταστροφή του μύκητα. **Η χρήση του laser για την αντιμετώπιση της ουχομυκητίασης δεν είναι μία μόνιμη μέθοδος θεραπείας, αλλά έχει προσωρινά αποτελέσματα** (Παπαδόπουλος, 2015).

## 6. Η χρήση των laser στην αντιμετώπιση των ουλών

Η αποκατάσταση ενός τραύματος, ύστερα από τραυματισμό του δέρματος είναι ένας συνδυασμός κυτταρικών και ορμονικών αντιδράσεων που λειτουργούν συνεργικά. Το τελικό αποτέλεσμα είναι μια ουλή, το μέγεθος, το χρώμα και το σχήμα της οποίας καθορίζεται από την αλληλεπίδραση αυτών των παραγόντων. Οι ουλές μπορεί να προκύψουν από οποιαδήποτε νόσο του δέρματος, προκαλώντας επαρκή βλάβη στην επιδερμίδα και το δερματικό κολλαγόνο. Η επούλωση του τραύματος εξαρτάται από τη λειτουργία των ενδοθηλιακών κυττάρων, των φλεγμονωδών κυττάρων και των ινοβλαστών. Με την πάροδο του χρόνου, καθώς η ουλή ωριμάζει, η φλεγμονή και η αγγειογένεση υποχωρούν με την εξασθένηση του ερυθρήματος. Δυστυχώς, ορισμένες ουλές μπορεί να παραμείνουν ερυθρηματώδεις για μεγάλο χρονικό διάστημα.

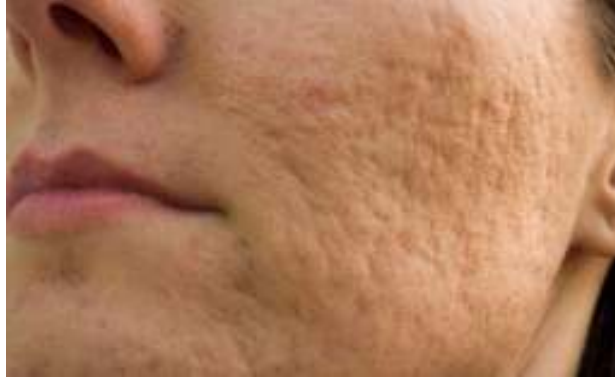Μία από τις πιο κοινές αιτίες εμφάνισης ουλών στο πρόσωπο είναι η ακμή (acne vulgaris). Μελέτες έχουν, επίσης, δείξει ότι η ταλαιπωρία από ουλές ακμής συνδέεται με κακή αυτοεκτίμηση, μειωμένες καθημερινές δραστηριότητες και κοινωνικές αλληλεπιδράσεις και ανεργία. Οι ουλές ακμής ταξινομούνται σε τρεις τύπους: ατροφικές ουλές, υπερτροφικές ουλές και χηλοειδή.

Υπάρχει μία ποικιλία θεραπευτικών επιλογών για ουλές, συμπεριλαμβανομένων των τοπικών φαρμάκων, των εξειδικευμένων επιδέσμων και των χειρουργικών μεθόδων, αλλά καμία δεν έχει φέρει επανάσταση στη θεραπεία τους όσο η τεχνολογία των λέιζερ.

(Goldman & Fitzpatrick, 1995), (Xu & Deng, 2018), (Archer & Carniol, 2019), (Kauvar et al., 2019)

### 6.1 Ατροφικές Ουλές

Οι ατροφικές ουλές ακμής αποτελούν μία δυσάρεστη επιπλοκή της ακμής. Έχουν μεγάλο επιπολασμό, σημαντικό αντίκτυπο στην ποιότητα ζωής και χαρακτηρίζονται ως «θεραπευτική πρόκληση» για τους δερματολόγους. Ένα ποσοτικό παγκόσμιο σύστημα ταξινόμησης των ουλών ακμής είναι το πρότυπο για την αξιολόγηση του φορτίου της νόσου και της σοβαρότητας των ουλών ακμής. Σύμφωνα με αυτό το σύστημα, οι ατροφικές ουλές ακμής κατηγοριοποιούνται σε ήπιες, μέτριες και σοβαρές ουλές ανάλογα με τη σοβαρότητά τους (Gozali & Zhou, 2015), (Xu & Deng, 2018).



Εικόνα 4: Ατροφικές ουλές στο πρόσωπο

Πηγή: <https://www.dermatologos-tsikeloudi.gr/services/aisthitektiki-dermatologia/oules-akmis>

Η παθοφυσιολογία που οδηγεί στην ανάπτυξη ουλών ακμής αποδίδεται σε μια τροποποιημένη απόκριση επούλωσης τραύματος που ξεκίνησε από δερματική φλεγμονή, οδηγώντας σε ανισορροπία στην αποδόμηση και στη βιοσύνθεση του κολλαγόνου. Το τελικό αποτέλεσμα είναι είτε υπερβολική είτε μειωμένη εναπόθεση κολλαγόνου, που αντιστοιχεί στην εμφάνιση υπερτροφικών/χηλοειδών ή ατροφικών ουλών ακμής αντίστοιχα. Η πλειονότητα των ουλών ακμής (80–90%) είναι ατροφικές, ενώ ένα μικρό ποσοστό είναι χηλοειδείς ή υπερτροφικές ουλές (Sadick & Cardona, 2018).

Υπάρχει μεγάλη κλίμακα θεραπευτικών επιλογών για τη βελτίωση των ατροφικών ουλών ακμής, συμπεριλαμβανομένων των χημικών peeling, της δερμοαπόξεσης / μικροδερμοαπόξεσης, του βελονισμού, των μη εκθετικών λέιζερ κλασματικής αναζωογόνησης (NAFR) και των αναγωγικών λέιζερ. Ωστόσο, η αποτελεσματικότητα αυτών των θεραπειών είναι συχνά περιορισμένη, καθώς εξαρτάται από τις μεταβλητές που θα χρησιμοποιηθούν από τον χειριστή. Μερικές θεραπείες παρουσιάζουν προσωρινή κλινική βελτίωση και άλλες εμφανίζουν δυσμενείς επιπτώσεις. Η θεραπεία των ουλών του προσώπου με κλασματικά λέιζερ είναι σήμερα μία από τις πιο αποτελεσματικές θεραπευτικές επιλογές για τις ουλές ακμής (Gozali & Zhou, 2015).

Ο τύπος δέρματος του ατόμου και το μοναδικό προφίλ των ουλών ακμής (βάθος, βαθμός φλεγμονής) συχνά υπαγορεύει μια προσέγγιση πολλαπλών βημάτων χρησιμοποιώντας διαφορετικά λέιζερ ή συνδυασμό θεραπευτικών μεθόδων. Παρά το θεραπευτικό δυναμικό των λέιζερ, η εξασφάλιση βέλτιστων κλινικών αποτελεσμάτων είναι δύσκολη, καθώς σε μερικές περιπτώσεις η θεραπεία όχι μόνο δεν είναι αποτελεσματική, αλλά εμφανίζονται και παρενέργειες, ιδιαίτερα στην περίπτωση που χρησιμοποιούνται παλαιότερα λέιζερ. Αντίθετα, τα non ablative λέιζερ δεν έχουν σοβαρές ανεπιθύμητες ενέργειες (χαρακτηρίζονται ήπιες), αλλά απαιτούν πολλαπλές συνεδρίες θεραπείας (Sadick & Cardona, 2018).

### **Θεραπεία με laser**

Τα **αφαιρετικά (ablative) λέιζερ** έχουν την ικανότητα να διεγείρουν τη βαθιά δερματική αναδιαμόρφωση, όμως απαιτούν μεγάλο χρονικό διάστημα ανάμεσα στις συνεδρίες και οι παρενέργειες περιλαμβάνουν επίμονο ερύθημα, οίδημα και σχηματισμό εφελκίδας μετά τη θεραπεία. Οι θεραπείες με αυτά τα λέιζερ λειτουργούν παραδίδοντας ένα έντονο μήκος κύματος ακτινοβολίας στο δέρμα, υπερθερμαίνοντας τα μόρια του νερού στην επιδερμική κυτταρική στιβάδα του δέρματος, η οποία στη

συνέχεια εξατμίζεται με αποτέλεσμα απολέπισης του δέρματος. Ανάλογα με το μήκος κύματος, και συνεπώς το βάθος που φτάνει το κάθε λέιζερ, ο θερμικός τραυματισμός κάτω από τη ζώνη εξατμίσης οδηγεί σε διέγερση των δερματικών κυττάρων για την παραγωγή περίσσειας ποσότητας κολλαγόνου με αποτέλεσμα τη σημαντική βελτίωση της εικόνας του δέρματος που έχει υποστεί ηλιακή βλάβη, έχει ρυτίδες, δυσχρωμίες αλλά και ουλές (Sadick & Cardona, 2018).

Η σχετικά μεγάλη περίοδος αποκατάστασης και οι σχετικές δυσμενείς επιδράσεις των αφαιρετικών λέιζερ οδήγησαν στην ανάπτυξη αφαιρετικών fractional λέιζερ. Μία από τις κύριες συσκευές fractional λέιζερ που χρησιμοποιούνται επί του παρόντος για ουλές ακμής είναι το λέιζερ CO<sub>2</sub>, αλλά πιστεύεται πως η τεχνολογία fractional μπορεί επίσης να ενσωματωθεί στο Er:YAG λέιζερ. Παρόλο που αυτή η γενιά λέιζερ είναι ανώτερη από την προηγούμενη, τα άτομα εξακολουθούν να αναπτύσσουν ανεπιθύμητες ενέργειες όπως ερυθρήμα, οίδημα, ουλές και αλλαγές στην χρώση του δέρματος. Πολλοί συγγραφείς υποστηρίζουν, ωστόσο, ότι οι ανεπιθύμητες ενέργειες μπορούν να ελαχιστοποιηθούν επιλέγοντας τις κατάλληλες ρυθμίσεις ανάλογα με τον τύπο δέρματος του κάθε ατόμου και ακολουθώντας το πρωτόκολλο του κατασκευαστή. Γενικά, ωστόσο, υπογραμμίζεται πως, όταν είναι διαθέσιμη η επιλογή, προτιμώνται τα non ablative laser, καθώς σχετίζονται με λιγότερες παρενέργειες και μικρή διαφορά στο όφελος από τη θεραπεία σε σύγκριση με τα αφαιρετικά (ablative) λέιζερ (Sadick & Cardona, 2018).

Τα **non ablative λέιζερ** χρησιμοποιούνται, επίσης, συχνά για τη θεραπεία ατροφικών ουλών ακμής. Εκπέμπουν μήκη κύματος στο ορατό ή στο υπέρυθρο (IR) φάσμα της ηλεκτρομαγνητικής ακτινοβολίας, με αποτέλεσμα τη διέγερση κολλαγόνου τύπου I και III και ελαστικών ινών. Ένα πλεονέκτημα των λέιζερ αυτών είναι ότι παρέχουν ενέργεια στο χόριο χωρίς να καταστρέφουν την υπερκείμενη επιδερμίδα με αποτέλεσμα λιγότερες παρενέργειες και μικρότερους χρόνους ανάρρωσης. Συνήθως, ενσωματώνονται συστήματα ψύξης σε αυτά τα λέιζερ για να μειώσουν την ταλαιπωρία του ατόμου και να διασφαλίσουν ότι η επιδερμίδα προστατεύεται ενώ το ανώτερο θηλώδες χόριο διεγείρεται για την παραγωγή κολλαγόνου. Εκτός από την αναδιαμόρφωση του δέρματος, ορισμένα λέιζερ χρησιμοποιούνται για την κάθαρση της χρωστικής και του ερυθρήματος σε ατροφικές ουλές. Τα non ablative λέιζερ που χρησιμοποιούνται για την αντιμετώπιση των ουλών ακμής περιλαμβάνουν το πρωτότυπο **1540 nm Er:Glass laser**, το **1320 nm Nd:YAG laser** που διεισδύουν σε βαθύτερες δομές και το **1064 nm Nd:YAG laser** που διεισδύει βαθύτερα στο χόριο και παρουσιάζει μεγαλύτερο βαθμό απορρόφησης από την οξυαιμοσφαιρίνη και την μελανίνη. Άλλα λέιζερ που χρησιμοποιούνται για ουλές ακμής περιλαμβάνουν το διοδικό λέιζερ 1450 nm, το λέιζερ picosecond Αλεξανδρίτη 755 nm, το λέιζερ Pulsed Dye (PDL) 58 και 595 nm. Τόσο τα λέιζερ 755 nm όσο και τα λέιζερ PDL χρησιμοποιούνται συνήθως για την κάθαρση της χρωστικής και τη θεραπεία του ερυθρήματος αντίστοιχα.

Θεωρητικά, μια μεμονωμένη θεραπεία για ατροφικές ουλές ακμής είναι πάντα ευεργετική. Ωστόσο, η θεραπεία των ουλών ακμής είναι συχνά μια συνεχής διαδικασία και όχι μια εφάπαξ παρέμβαση. Όταν απαιτούνται πολλαπλές θεραπείες για την επίτευξη των προτιμώμενων μακροπρόθεσμων αποτελεσμάτων, ένα διάστημα περίπου 3 μηνών μεταξύ των συνεδριών θεραπείας δείχνει να έχει το βέλτιστο αποτέλεσμα. Ένα μικρότερο μεσοδιάστημα μπορεί να μειώσει τη μέγιστη ανταπόκριση επούλωσης τραύματος που μπορεί να επιτευχθεί από την προηγούμενη συνεδρία και να προκαλέσει υπερβολική διαδερμική απώλεια νερού. Από την άλλη πλευρά, τα μεγαλύτερα μεσοδιαστήματα θα μπορούσαν να είναι

λιγότερο αποτελεσματικά, καθώς η επόμενη θεραπεία έχει μεγαλύτερη τάση να τραυματίζει τους ιστούς που αντικαθίστανται. Πράγματι, έχει αποδειχθεί ότι όσο περισσότερο κολλαγόνο ανακατασκευάζεται από την προηγούμενη θεραπεία, τόσο μεγαλύτερη ζημιά είναι πιθανό να προκληθεί στην ακόλουθη συνεδρία (Xu & Deng, 2018).

Τα λέιζερ Picosecond έχουν επίσης χρησιμοποιηθεί με επιτυχία για ουλές ακμής, με την ελπίδα να θεραπεύσουν με ασφάλεια πιο σκούρους τύπους δέρματος, αποφεύγοντας παράλληλα τη μεταφλεγμονώδη υπερμελάγχρωση και ενδεχομένως αντιμετωπίζοντας επίσης τις μελαγχρωματικές δυσχρωμίες, οι οποίες εμφανίζονται συχνά. Έχει αποδειχθεί πως το ποσοστό της βελτίωσης φτάνει περίπου στο 25 – 50%. Τα μειονεκτήματα των λέιζερ picosecond είναι η ανάγκη για πολλαπλές θεραπείες και το υψηλό κόστος του εξοπλισμού (Taub, 2019).

## 6.2 Χηλοειδή και Υπερτροφικές Ουλές

Τόσο τα χηλοειδή όσο και οι υπερτροφικές ουλές χαρακτηρίζονται από άφθονη εναπόθεση κολλαγόνου και γλυκοπρωτεΐνης. Ωστόσο, τα χηλοειδή διαφέρουν από τις υπερτροφικές ουλές τόσο κλινικά όσο και ιστολογικά. Κλινικά, τα χηλοειδή εκτείνονται πέρα από την αρχική πληγή. Σε αντίθεση, οι υπερτροφικές ουλές παραμένουν εντός των ορίων της αρχικής πληγής. Επιπρόσθετα, τα χηλοειδή έχουν ένα βαθύ κόκκινο ή μωβ χρώμα, ενώ οι υπερτροφικές ουλές έχουν λευκό ή ροζ χρώμα. Ιστολογικά, τα χηλοειδή αποτελούνται από αποδιοργανωμένο, παχύ, κολλαγόνο, ενώ οι υπερτροφικές ουλές χαρακτηρίζονται από λιγότερες, πιο οργανωμένες, ίνες κολλαγόνου. Η συγκέντρωση των ινοβλαστών έχει επίσης αναφερθεί ότι είναι πιο εμφανής σε υπερτροφικές ουλές (Bouzarı, Davis & Nouri, 2007).

Η αιτία σχηματισμού υπερτροφικών ουλών και χηλοειδών δεν έχει οριοθετηθεί πλήρως. Ωστόσο, μια ανισορροπία ανάμεσα στην αποδόμηση και την βιοσύνθεση του κολλαγόνου, που οδηγεί σε υπερβολική συσσώρευση κολλαγόνου στην περιοχή του τραύματος, έχει θεωρηθεί ότι είναι το κύριο βιοχημικό χαρακτηριστικό αυτών των δερματικών αλλοιώσεων (Bouzarı, Davis & Nouri, 2007).

Παρά την αυξανόμενη γνώση που αφορά τον τρόπο επούλωσης πληγών, οι υπερτροφικές ουλές και τα χηλοειδή είναι δύσκολο να προληφθούν και να θεραπευτούν. Έχει προταθεί μεγάλη ποικιλία θεραπειών για υπερτροφικές ουλές, συμπεριλαμβανομένων τοπικών κορτικοστεροειδών, ιντερφερόνης, χειρουργικής αφαίρεσης και/ή μοσχεύματος, κρυσταλλοχειρουργικής, ακτινοθεραπείας, ρετινοϊκού οξέος και εφαρμογής κρέμας ή γέλης σιλικόνης. Δυστυχώς, ως αποτέλεσμα μερικές από τις προαναφερθείσες θεραπείες έχουν σοβαρές παρενέργειες, π.χ. δυσχρωμία ή σχηματισμός ατροφικών ουλών. Με λίγα λόγια τα οφέλη τους είναι περιορισμένα. Αντίστοιχα υπάρχει επίσης ένα ευρύ φάσμα θεραπειών και για τα χηλοειδή, αλλά η αναφερόμενη αποτελεσματικότητά τους ποικίλει. Αυτές οι επιλογές περιλαμβάνουν ενέσεις στεροειδών, φύλλα γέλης σιλικόνης, τοπικά ρετινοειδή, χειρουργική εκτομή, ακτινοθεραπεία και κρυσταλλοχειρουργική (Bouzarı, Davis & Nouri, 2007).

### Θεραπεία με laser

Πολλές μελέτες δείχνουν ότι η θεραπεία με λέιζερ μπορεί να βελτιώσει σημαντικά τα συμπτώματα που σχετίζονται με τις υπερτροφικές ουλές και τα χηλοειδή. Έχει αποδειχθεί πως η ακτινοβολία των λέιζερ οδηγεί σε μειωμένη αγγειακή αιμάτωση και αλλοίωση των κυττάρων και των πρωτεϊνών που ευθύνονται για το σχηματισμό ουλών. Βελτιώσεις στη χρώση της ουλής, στην υφή, το αίσθημα πόνου και τον

κνησμό έχουν αναφερθεί μετά από θεραπεία με λέιζερ. Το 1983, οι Castro et al. διαπίστωσαν ότι η ακτινοβολία των ινοβλαστών με λέιζερ Nd: YAG 1060 nm μείωσε την παραγωγή κολλαγόνου σε αυτά τα κύτταρα. Ως εκ τούτου, πρότειναν ότι η θεραπεία με λέιζερ θα μπορούσε δυνητικά να χρησιμοποιηθεί για τη μείωση της εναπόθεσης κολλαγόνου σε περιπτώσεις όπως οι υπερτροφικές ουλές. Ένα χρόνο αργότερα, εξετάστηκαν τα λέιζερ αργού και CO<sub>2</sub>. Τα αποτελέσματα, αν και ελπιδοφόρα στην αρχή, έδειξαν υψηλό ποσοστό επανεμφάνισης κατά τη διάρκεια της παρακολούθησης. Αυτά τα λέιζερ έχουν χρησιμοποιηθεί ευρέως από αυτές τις αρχικές μελέτες. Παρόλο που έχουν εφαρμοστεί πολλά λέιζερ για τη θεραπεία των υπερτροφικών ουλών και των χηλοειδών, η θεραπεία με **Λείζερ PDL** φαίνεται να προσφέρει στα άτομα το βέλτιστο αποτέλεσμα και είναι αυτό που επιλέγεται να χρησιμοποιηθεί για την αντιμετώπισή τους (Bouzari, Davis & Nouri, 2007), (Issler-Fisher, Waibel & Donelan, 2017).

Ο μηχανισμός δράσης με τον οποίο η ακτινοβολία λέιζερ βελτιώνει τις ουλές αυτές δεν είναι πλήρως κατανοητός. Η θεραπεία με λέιζερ για τις υπερτροφικές ουλές βασίζεται στο γεγονός πως ο αγγειακός πολλαπλασιασμός παίζει βασικό ρόλο στον σχηματισμό χηλοειδών και υπερτροφικών ουλών. Οι περισσότερες από τις προτεινόμενες θεωρίες βασίζονται στην επιλεκτική φωτοθερμόλυση, στην οποία η φωτεινή ενέργεια που εκπέμπεται από ένα λέιζερ (όπως το PDL) απορροφάται από την αιμοσφαιρίνη, παράγοντας θερμότητα και οδηγώντας σε νέκρωση.

Στην πραγματικότητα είναι δύσκολο να αξιολογηθεί η πραγματική αποτελεσματικότητα των λέιζερ στη διαχείριση των υπερτροφικών ουλών και των χηλοειδών λόγω του περιορισμένου αριθμού ελεγχόμενων και αντικειμενικών ερευνών. Αν και τα λέιζερ έχουν χρησιμοποιηθεί τις τελευταίες δύο δεκαετίες για την αντιμετώπιση υπερτροφικών ουλών και χηλοειδών, παραμένουν πολλά αναπάντητα ερωτήματα, π.χ. ο μηχανισμός λειτουργίας τους και οι βέλτιστες παράμετροι (Bouzari, Davis & Nouri, 2007).

## 7. Η χρήση των laser στην αντιμετώπιση των ραβδώσεων

Οι ραβδώσεις είναι δερματικές βλάβες που οφείλονται σε διάφορες αλλαγές του συνδετικού ιστού (Ud-Din, McGeorge & Bayat, 2015). Η εμφάνιση τους μπορεί να οφείλεται σε αλλαγές των ινών κολλαγόνου και ελαστίνης (Schuck, et.al, 2019). Είναι γραμμικές, ατροφικές και καθορισμένες βλάβες που εμφανίζονται κυρίως στην κοιλιά, τους γλουτούς, τους μηρούς, την πλάτη, τους μαστούς, τις μασχάλες και την βουβωνική περιοχή (Schuck, et.al, 2019), (Oakley & Patel, 2022). Εμφανίζονται στην επιφάνεια του δέρματος σε παράλληλη μεταξύ τους διάταξη (Schuck, et.al, 2019). Οι ραβδώσεις μπορεί να είναι οξείες ή χρόνιες. Οι οξείες ραβδώσεις είναι ερυθρές και επίπεδες στο δέρμα, ενώ οι χρόνιες είναι λευκές, ατροφικές και ρυτιδωμένες. Οι ερυθρές ραβδώσεις οφείλονται σε αγγειακές βλάβες. Σε αυτή την περίπτωση οι ίνες κολλαγόνου είναι πυκνές και παχιές, παράλληλες μεταξύ τους, ενώ οι ίνες ελαστίνης είναι μειωμένες. Αντίθετα, οι λευκές ραβδώσεις έχουν λιγότερη αγγείωση και εμφανίζονται σαν τεντωμένες δερματικές ουλές (Ud-Din, McGeorge & Bayat, 2015).

### 7.1 Κατηγορίες ραβδώσεων

Οι ραβδώσεις ανάλογα με την εμφάνιση τους και την επιδημιολογία τους μπορούν να ταξινομηθούν στις εξής κατηγορίες:

1. Τραυματικές ραβδώσεις
2. Ραβδώσεις εγκυμοσύνης

3. Κόκκινες ραβδώσεις
4. Λευκές ραβδώσεις
5. Ατροφικές ραβδώσεις

(Schuck, et.al, 2019)

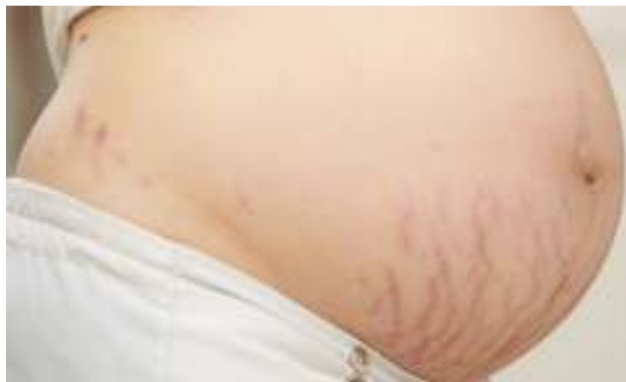## 7.2 Αίτια εμφάνισης των ραβδώσεων

Υπάρχουν διάφοροι παράγοντες που σχετίζονται με την εμφάνιση των ραβδώσεων όπως:

1. Εγκυμοσύνη
2. Αύξηση σωματικού βάρους
3. Αύξηση του μυϊκού όγκου
4. Απότομη σωματική ανάπτυξη
5. Κληρονομικότητα
6. Ορμονικές διαταραχές
7. Παχυσαρκία
8. Χρήση στεροειδών
9. Σύνδρομο Cushing
10. Χειρουργική επέμβαση
11. Άγχος

**Παρόλα αυτά δεν υπάρχει μία ακριβής αιτία για την εμφάνιση των ραβδώσεων.**

(Schuck, et.al, 2019), (Forbat & Al-Niaimi, 2018), (Archer & Carniol, 2019)



Εικόνα 5: Ραβδώσεις στην εγκυμοσύνη

Πηγή: <https://www.mothersblog.gr/egkymosyni/story/39715/ragades-stin-egkymosyni-mathete-ta-panta>

## 7.3 Τρόποι αντιμετώπισης των ραβδώσεων

Η θεραπεία των ραβδώσεων μπορεί να είναι αποτελεσματική μόνο όταν αυτές βρίσκονται στο αρχικό στάδιο. Όταν, δηλαδή, είναι ακόμη κόκκινες. Υπάρχουν διάφοροι τρόποι αντιμετώπισης των ραβδώσεων όπως:

1. Θεραπεία με laser
2. Χρήση ραδιοσυχνότητας
3. Χρήση τοπικών προϊόντων
4. Δερμοαπόξεση
5. Συσκευές φωτός

6. Χρήση οξέων φρούτων
7. Αύξηση του κολλαγόνου και της ελαστίνης
8. Αύξηση της αιμάτωσης
9. Αύξηση της ενυδάτωσης του δέρματος
10. Βελτίωση του κυτταρικού πολλαπλασιασμού

(Ud-Din, McGeorge & Bayat, 2015), (Schuck, et.al, 2019)

#### **7.4 Η χρήση των laser για την αντιμετώπιση των ραβδώσεων**

Η θεραπεία των ραβδώσεων με την χρήση του laser βασίζεται στην αρχή της επιλεκτικής φωτοθερμόλυσης. Το χρωμοφόρο, το οποίο αποτελεί στόχο για την ακτίνα του laser είναι η αιμοσφαιρίνη. Αυτός είναι και ο λόγος που η εφαρμογή του laser έχει αποτέλεσμα μόνο στις ερυθρές ραβδώσεις (Forbat & Al-Niaimi, 2018). Τα laser που χρησιμοποιούνται για την θεραπεία των ραβδώσεων είναι το Nd:YAG laser (1064 nm), το Pulsed dye laser και τα fractional non-ablative laser (1540nm) (Παπαδόπουλος, 2015), (Forbat & Al-Niaimi, 2018), (Farahnik, et.al, 2016). Το laser CO<sub>2</sub> είναι, επίσης, αποτελεσματικό στην θεραπεία των ραβδώσεων. Παρόλα αυτά δεν χρησιμοποιείται, διότι προκαλεί παρενέργειες ιδιαίτερα σε άτομα με πιο σκούρο χρώμα δέρματος (Forbat and Al-Niaimi, 2018).

Στόχος της θεραπείας των ραβδώσεων με την χρήση του laser είναι η αύξηση του κολλαγόνου και της ελαστίνης, καθώς και η οργάνωση των ινών τους, η υποχώρηση του πρηξίματος και της ερυθρότητας και η ενυδάτωση του δέρματος. Με την εφαρμογή της ακτινοβολίας αυξάνεται η θερμότητα, με αποτέλεσμα να διεγείρονται οι ινοβλάστες για παραγωγή νέο κολλαγόνου και ελαστίνης (Forbat & Niaimi, 2018), (Παπαδόπουλος, 2015), (Oakley & Patel, 2022)

#### **8. Η χρήση των laser στην απομάκρυνση δερματοστιξίας**

Η δερματοστιξία (ή τατουάζ/ tattoo) είναι μια διαδικασία κατά την οποία εξωγενείς χρωστικές ουσίες, ύστερα από αντίστοιχο τραυματισμό της επιθηλιακής στιβάδας, τοποθετούνται διεπιθηλιακά και εναποτίθενται τοπικά στο χόριο του δέρματος οδηγώντας σε μακροχρόνια, εντοπισμένη μεταβολή του φυσιολογικού χρώματος των ιστών. Ο όρος τατουάζ προέρχεται από τη λέξη “tatau” των ιθαγενών της Ταϊτής, που σημαίνει «σημαδεύω» (Μαυρίδου & Μπασούκας, 2011).

Η δερματοστιξία είναι μια αρχαία τέχνη και η ιστορία της πηγαίνει πίσω χιλιάδες χρόνια. Τα τατουάζ έχουν υπηρετήσει ποικίλους σκοπούς σε όλο τον ανθρώπινο πολιτισμό. Στο παραδοσιακό πλαίσιο η δερματοστιξία πιο συχνά εξυπηρετούσε θρησκευτικές ή τελετουργικές πρακτικές. Τα τατουάζ, όμως είναι και ένα μέσο έκφρασης που χρησιμοποιείται από τους ανθρώπους από την αρχαιότητα. Η τέχνη της δερματοστιξίας στο σώμα έχει καταγραφεί στον ανθρώπινο πολιτισμό χιλιάδες χρόνια πριν. Τα τατουάζ χρονολογούνται από την λίθινη εποχή, ενώ διακοσμητικά τατουάζ έκαναν την εμφάνισή τους γύρω στο 8.000 π. Χ.. Ωστόσο, η πρώτη ιστορική απόδειξη του τατουάζ είναι η εύρεση μιας καλά διατηρημένης μούμιας στην Ιταλία το 1991. Εκτός από την ευρέως αναγνωρισμένη λειτουργία του ως έκφραση της τέχνης, το τατουάζ εξυπηρετεί επίσης μια σειρά από άλλες λειτουργίες, όπως την επούλωση από μια ασθένεια, ή ακόμη και την ταυτοποίηση για τους εγκληματίες και τους σκλάβους (Παπαδόπουλος, 2015), (McIlwee & Alster, 2018), (Kurniadi et al., 2020), (Hernandez et al. 2022).



## 8.1 Ταξινόμηση των τατουάζ

Τα **επαγγελματικά τατουάζ** εφαρμόζονται από έναν ειδικό καλλιτέχνη τατουάζ χρησιμοποιώντας ένα φορητό πιστόλι τατουάζ (tattoo gun), που παρέχει ομοιόμορφα βαθιές και πυκνές δερματικές εγχύσεις του μελανιού. Τα χρώματα του μελανιού αποτελούνται από οργανομεταλλικές βαφές, οι οποίες συχνά αναμειγνύονται μεταξύ τους για να δημιουργήσουν ένα ευρύ φάσμα χρωμάτων. Με την πάροδο του χρόνου, τα χρώματα του μελανιού ξεθωριάζουν έχοντας ως αποτέλεσμα την μετανάστευση χρωστικών ουσιών στο βαθύτερο χόριο και σε περιφερειακούς λεμφαδένες μέσω λεμφαγγείων. Κατά συνέπεια, τα παλαιότερα τατουάζ εμφανίζονται συχνά θολά με δυσδιάκριτα όρια και τα μαύρα μελάνια αποχρωματίζονται σε μπλε ή γκρι αποχρώσεις.

Τα **ερασιτεχνικά τατουάζ** εφαρμόζονται χρησιμοποιώντας βελόνες χειρός, που περιέχουν μελάνι India ή άνθρακα, τα οποία εγχέονται σε μεταβλητά βάθη στο δέρμα. Έχουν γενικά λιγότερα σωματίδια μελανιού και είναι πιο επιφανειακά τοποθετημένα από τα επαγγελματικά τατουάζ. Λόγω αυτής της επιφανειακής τοποθέτησής τους, της σχετικής έλλειψης μελανιού και της έλλειψης ποικιλίας χρωμάτων, τα ερασιτεχνικά τατουάζ **είναι συχνά πιο εύκολο να αφαιρεθούν**.

Τα **καλλυντικά τατουάζ** συχνά εφαρμόζονται ελεύθερα από τους κοσμετολόγους για να παρέχουν μόνιμο μακιγιάζ σε περιοχές όπου κάποιος θα εφαρμόσει eyeliner, μολύβι χειλιών, ή μολύβι φρυδιών. Οι διάφορες αποχρώσεις του καφέ, του μαύρου, των δερματικών τόνων και των κόκκινων μελανιών περιέχουν συχνά χρωστικές του διοξειδίου του τιτανίου και του οξειδίου του σιδήρου που είναι **δύσκολο να αφαιρεθούν** λόγω οξειδωτικών αντιδράσεων που σκουραίνουν το μελάνι όταν ακτινοβολείται με ακτινοβολία λείζερ.

Τα **ιατρικά τατουάζ** είναι μικρές γκρι ή μπλε μαύρες σημάνσεις που τοποθετούνται από ιατρικό προσωπικό για να ορίσουν τα πεδία ακτινοθεραπείας. Παρόμοια με τα ερασιτεχνικά τατουάζ, αποτελούνται συνήθως από μια αραιή ποσότητα μελανιού India ή χρωστικής άνθρακα.

Τα **τραυματικά τατουάζ** προκύπτουν από εναποθέσεις ξένων σωματιδίων, όπως μετάλλων, γυαλιού, ρύπων και σωματιδίων που περιέχουν άνθρακα, στο δέρμα ύστερα από μηχανική διείσδυση. Αυτά συχνά ακολουθούν τραυματισμούς από έκρηξη ή τραύματα που περιλαμβάνουν επιφάνειες δρόμων και μπορεί να είναι δύσκολο να αφαιρεθούν εάν είναι βαθιά ενσωματωμένα ή/και περιέχουν εμπρηστικό υλικό.

(Naga & Alster, 2016)

## 8.2 Καλλυντικά τατουάζ

Τα καλλυντικά τατουάζ, γνωστά και ως μόνιμο μακιγιάζ, έχουν γίνει όλο και πιο δημοφιλή από τα τέλη της δεκαετίας του 1970. Το μόνιμο μακιγιάζ χρησιμοποιείται κυρίως για να αντικαταστήσει τα καλλυντικά όπως το μολύβι ματιών, το μολύβι χειλιών, το ρουζ ή το μολύβι φρυδιών. Τα άτομα μπορούν να επιλέξουν να κάνουν καλλυντικά τατουάζ για να εξοικονομήσουν χρόνο ή ως συμπληρωματικά ύστερα από μία επανορθωτική χειρουργική επέμβαση. Καλλυντικά τατουάζ εφαρμόζονται επίσης για να “καμουφλάρουν” παθήσεις όπως η λεύκη και η αλωπεκία. Αν και τα καλλυντικά τατουάζ προορίζονται για την ενίσχυση των χαρακτηριστικών του προσώπου, με την πάροδο του χρόνου χάνουν αυτήν την ιδιότητα. Για παράδειγμα, ένα τατουάζ lip liner που καθώς περνάει ο καιρός θα μετακινηθεί έξω από τα σύνορα του χείλους, καθώς το χείλος λεπταίνει με την ηλικία.

Τα καλλυντικά τατουάζ πλέον αποτελούν μία κυρίαρχη τάση στην σημερινή εποχή κυρίως λόγω της δημοτικότητας του **microblading**. Το microblading πρόκειται για μια διαδικασία που σκοπό έχει να ενισχύσει την αισθητική εμφάνιση των φρυδιών μέσω της εφαρμογής γραμμικών τατουάζ που προσομοιώνουν την εμφάνιση των τριχών (McIlwee & Alster, 2018).

Προκειμένου να κατευνάσουν τις ανησυχίες των καταναλωτών, οι καλλιτέχνες τατουάζ λανθασμένα διαφημίζουν το microblading ως «ημιμόνιμη» διαδικασία. Ωστόσο, σύμφωνα με την SPCP (Society of Permanent Cosmetic Professionals), το microblading είναι, εξ ορισμού, ένα τατουάζ - μια διαδικασία δηλαδή κατά την οποία διάφορες χρωστικές ουσίες εναποτίθενται στο χόριο μέσω βελόνας/βελονών. Η μόνη διαφορά μεταξύ του microblading και των παραδοσιακών τατουάζ φρυδιών είναι η ποσότητα της χρωστικής που εναποτίθεται στο χόριο, καθώς και οι δύο διαδικασίες αποτελούν στην πραγματικότητα μόνιμα καλλυντικά τατουάζ (McIlwee & Alster, 2018).

Οι υποστηρικτές του μόνιμου μακιγιάζ συχνά εξυμνούν τα καλλυντικά τατουάζ, καθώς υποστηρίζουν πως τα τατουάζ αυτά εξαλείφουν τον χρόνο, την προσπάθεια και τα έξοδα που σχετίζονται με την καθημερινή εφαρμογή μακιγιάζ. Ωστόσο, έχουν αναφερθεί πολλές ανεπιθύμητες ενέργειες ύστερα από την εφαρμογή καλλυντικών τατουάζ, συμπεριλαμβανομένης της εκτεταμένης εναπόθεσης μελανιού, ξεθώριασμα του τατουάζ, ουλές, φλεγμονώδεις αντιδράσεις, αλλεργική δερματίτιδα εξ επαφής και άλλες αντιδράσεις υπερευαισθησίας, φωτοτοξικότητα, υπομελάγχρωση, και διάφορες λοιμώξεις (McIlwee & Alster, 2018).

**Η αφαίρεση των καλλυντικών τατουάζ μπορεί να είναι δύσκολη.** Αυτό συμβαίνει διότι αυτά τα τατουάζ πραγματοποιούνται κοντά σε «ευαίσθητες» περιοχές. Ταυτόχρονα οι χρωστικές που χρησιμοποιούνται στα καλλυντικά τατουάζ είναι πιθανό να περιέχουν ουσίες που δεν είναι τυποποιημένες με αποτέλεσμα να τροποποιείται το χρώμα τους με την εφαρμογή υψηλής θερμοκρασίας (Cannarozzo, et al., 2019).

### 8.3 Χρωστικές των τατουάζ

#### 8.3.1 Κανονισμός για τις χρωστικές ουσίες

Οι χρωστικές στα μελάνια που χρησιμοποιούνται στην εφαρμογή των τατουάζ περιέχουν πρόσθετα χρωμάτων, τα οποία ορίζονται ως οποιοδήποτε υλικό που μπορεί να προσδώσει χρώμα σε ένα τρόφιμο, ένα φάρμακο, ένα καλλυντικό, μια ιατρική συσκευή ή το ανθρώπινο σώμα. Τα πρόσθετα χρωμάτων που χρησιμοποιούνται στα μελάνια απαιτούν έγκριση πριν από την αγορά τους, σύμφωνα με τον ομοσπονδιακό νόμο για τα τρόφιμα, τα φάρμακα και τα καλλυντικά, για να διασφαλιστεί ότι χρησιμοποιούνται με ασφάλεια και κατάλληλα.

Τα εγκεκριμένα πρόσθετα χρωμάτων παρατίθενται στον Κώδικα Ομοσπονδιακών Κανονισμών των ΗΠΑ, αλλά αυτή η έγκριση δεν επεκτείνεται στην ενέσιμη χρήση. Κανένα από τα πρόσθετα χρωμάτων δεν είναι εγκεκριμένα από τον Οργανισμό Τροφίμων και Φαρμάκων (FDA) για ένεση στο δέρμα. Ως εκ τούτου, δεν έχουν εγκριθεί για χρήση χρωστικές ουσίες τατουάζ. Η πλειοψηφία των μελανιών τατουάζ είναι χρώμα που προορίζεται για χρήση ως μελάνι εκτυπωτή ή βαφή αυτοκινήτου. Παρόλο που το μελάνι τατουάζ υπόκειται σε ρύθμιση από τον FDA, οι κρατικές και τοπικές υγειονομικές αρχές ρυθμίζουν την πρακτική του τατουάζ, συμπεριλαμβανομένων εκείνων που εκτελούνται σε κομμωτήρια και αίθουσες

τατουάζ. Τα τμήματα αυτά ρυθμίζουν κυρίως τις απαιτήσεις υγιεινής και απαγορεύουν τα τατουάζ σε ανηλίκους (Ortiz & Alster, 2011).

### 8.3.2 Συστατικά των χρωστικών ουσιών

Οι χρωστικές ουσίες τατουάζ αποτελούνται από ανόργανες και συνθετικές οργανικές χρωστικές.

- Οι **ανόργανες χρωστικές ουσίες** τατουάζ προέρχονται από ορυκτές πηγές όπως οξείδια μετάλλων, άλατα και ορυκτά. Ο μαγνητίτης ( $\text{FeO} \cdot \text{Fe}_2\text{O}_3$ ) και ο άνθρακας (C) βρίσκονται συχνά στο μαύρο μελάνι τατουάζ. Ο αιματίτης ( $\text{Fe}_2\text{O}_3$ ) και το κιννάβαρι ( $\text{HgS}$ ) χρησιμοποιούνται στο κόκκινο μελάνι. Ο λειμονίτης ( $\text{FeO} \cdot \text{OH} \cdot n\text{H}_2\text{O}$ ) χρησιμοποιείται για κίτρινη χρωστική. Το κορούνδιο ( $\text{Al}_2\text{O}_3$ ), το ρουτίλιο ( $\text{TiO}_2$ ) και ο ψευδάργυρος ( $\text{ZnO}$ ) χρησιμοποιούνται για τη λευκή χρωστική. Τέλος, η μπλε χρωστική μπορεί να επιτευχθεί με σιδηροκυανιούχο σίδηρο [ $\text{Fe}_4[\text{Fe}(\text{CN})_6]_3$ ] και αργιλικό κοβάλτιο ( $\text{CoAl}_2\text{O}_4$ ). Αυτές οι ενώσεις είναι φυσικές, αλλά μπορεί να ξεθωριάσουν ή να αλλάξουν χρώμα με την πάροδο του χρόνου. Τα άλατα υδραργύρου και καδμίου δεν βρίσκονται πλέον στα μελάνια τατουάζ λόγω της τοξικότητάς τους.
- Οι **συνθετικές οργανικές χρωστικές**, όπως η ανθρακινόνη (κίτρινο), η φθαλοκυανίνη (μπλε, πράσινο), το αζω (κυρίως κίτρινο, πορτοκαλί, κόκκινο, ματζέντα, μοβ) και το ακαθόριστο (βιολετί - μπλε), είναι συνθετικές χημικές ενώσεις που δημιουργούν πιο φωτεινά, πιο ποικίλα χρώματα.

Εκτός από τη χρωστική, τα μελάνια τατουάζ περιέχουν αραιωτικά και συντηρητικά, όπως γλυκερίνη ή αιθανόλη, τα οποία διευκολύνουν τη διαδικασία βαφής στο δέρμα.

(Ortiz & Alster, 2011)

### 8.3.4 Χρωστικές και κίνδυνοι για την ανθρώπινη υγεία

Υπάρχουν δύο είδη επιπλοκών που είναι πιθανό να προκληθούν από τις βαφές που χρησιμοποιούνται στα τατουάζ.

1. Αλλεργικές Αντιδράσεις ή Αντιδράσεις Υπερευαισθησίας: Για την εμφάνιση αλλεργικών αντιδράσεων κύριο αίτιο είναι οι χρωστικές. Αυτό συμβαίνει διότι οι χρωστικές που χρησιμοποιούνται στην εφαρμογή δερματοστιξίας συχνά αποτελούνται από ουσίες που θεωρούνται δυνητικά αλλεργιογόνες. Μερικές τέτοιες ουσίες είναι το χρώμιο, το τιτάνιο, το μαγγάνιο, το οξείδιο του σιδήρου κ.α.. Η υπέρμετρη χρήση χρωστικών που δεν είναι εγκεκριμένες, συνδυαστικά με την έλλειψη της γνώσης των συστατικών τους, είναι το βασικότερο αίτιο εμφάνισης τέτοιων αντιδράσεων. Οι αντιδράσεις υπερευαισθησίας στις χρωστικές του τατουάζ ταξινομούνται στις εξής κατηγορίες:
  - ✚ οξείες φλεγμονώδεις αντιδράσεις
  - ✚ αλλεργικές αντιδράσεις υπερευαισθησίας
  - ✚ κοκκιωματώδεις
  - ✚ λειχηνοειδείς
  - ✚ ψευδολεμφωματώδεις αντιδράσεις.

Υπάρχει ένα μεγάλο εύρος κλινικών εκδηλώσεων με τις οποίες εμφανίζονται τέτοιες αντιδράσεις, όπως για παράδειγμα ο κνησμός, η δερματίτιδα εξ επαφής, η φωτοδερματίτιδα, η αλλεργική καταπληξία, αλλά και η λειχηνοειδής ή η κοκκιωματώδης δερματίτιδα (είτε ως αντίδραση έναντι ξένου σώματος είτε

ως αντίδραση υπερευαισθησίας). Πιο σπάνια έχουν αναφερθεί στη βιβλιογραφία μερικές μακροπρόθεσμες επιπλοκές όπως είναι η ψευδοεπιθηλιωμάτωσης υπερπλασία, η αντίδραση τύπου Morφέα και οι πολλαπλές επιδερμидικές κύστεις.

2. Τοξικολογικά Προβλήματα λόγω των χρωστικών: Σε αντίθεση με την αλλεργιολογική συμπεριφορά των χρωστικών, η οποία είναι γνωστή σε μεγάλο βαθμό, οι τοξικολογικές ιδιότητές τους δεν έχουν μελετηθεί επαρκώς. Το ίδιο ισχύει και για τις συνέπειες που μπορεί να έχουν ύστερα από την μακροχρόνια παρουσία τους στον ανθρώπινο οργανισμό. Τονίζεται πως με την μακροχρόνια έκθεση στην υπεριώδη ακτινοβολία τα τατουάζ αλλοιώνονται, με αποτέλεσμα να καθίσταται ακόμα δυσκολότερη η κατανόηση των επιπλοκών που μπορεί να έχει αυτή η μεταβολή τους στην ανθρώπινη υγεία.

(Μαυρίδου & Μπασούκας, 2011)

#### 8.4 Αφαίρεση των τατουάζ

Τα τατουάζ, ή «στίγματα» όπως ονομάζονταν στα αρχαία ελληνικά και ρωμαϊκά χρόνια, λειτουργούσαν για την αναγνώριση εγκληματιών και σκλάβων ή εκείνων που ανήκαν σε συγκεκριμένες θρησκευτικές αιρέσεις. Είναι βέβαιο ότι η επιθυμία των ανθρώπων να απαλλαγούν από τέτοιου είδους ανεπιθύμητων τατουάζ προκάλεσε πρώιμες προσπάθειες απομάκρυνσής τους. Ακόμα και στην σημερινή εποχή πολλά άτομα που έχουν κάνει διακοσμητικά τατουάζ μετανιώνουν την απόφασή τους και επιθυμούν να τα απομακρύνουν για διάφορους λόγους. Οι κυριότεροι λόγοι που οδηγούν κάποιον στην απόφαση να αφαιρέσει το τατουάζ του είναι ο κοινωνικός στιγματισμός, οι πιθανές δερματικές επιπλοκές, η επαγγελματική ανέλιξη, η κοινωνική εικόνα, αλλά και η ενδοοικογενειακή πίεση (Μαυρίδου & Μπασούκας, 2011), (Kurniadi et al. 2020).

Η πρώτη απόπειρα αφαίρεσης τατουάζ καταγράφηκε το 534 π.Χ. από τον Έλληνα ιατρό ονόματι Αέτιο, ο οποίος περιέγραψε μια τεχνική που ονομάζεται Salabrasion (το όνομα προκύπτει από τις αγγλικές λέξεις salt και abrasion). Η μέθοδος αυτή, περιελάμβανε την πρόκληση μηχανικού ή χημικού τραυματισμού στο τατουάζ, ακολουθούμενη από τρίψιμο του δέρματος με αλάτι. Ως αποτέλεσμα, ο σχηματισμός ουλώδους ιστού θα ήταν σίγουρα αναπόφευκτος (Kurniadi et al. 2020) (Kent & Graber, 2012).

Πιο σύγχρονη προσέγγιση για την αφαίρεση των τατουάζ αποτέλεσαν μέθοδοι όπως είναι η δερμοαπόξεση, ο ηλεκτροκαυτηριασμός, η κρυοχειρουργική, καθώς και η χημική ιστική καταστροφή τους με τη χρήση χημικών ουσιών όπως το ταννικό οξύ και το νιτρικό άργυρο. Ωστόσο, αυτές οι διαδικασίες αποδείχθηκαν μη ικανοποιητικές καθώς είχαν ως αποτέλεσμα ανεπιθύμητες ενέργειες. Ο υψηλός κίνδυνος σχηματισμού ουλώδους ιστού, ο απαιτούμενος μεγάλος χρόνος αποκατάστασης, το μετεγχειρητικό άλγος, η πιθανή αιμορραγία, καθώς και η πιθανότητα αποτυχίας αφαίρεσης ολόκληρης της περιοχής του τατουάζ είναι μερικές από τις ανεπιθύμητες ενέργειες των εν λόγω μεθόδων. Τελικά αποδείχθηκε πως η πιο ασφαλής και αποτελεσματική διαδικασία για την αφαίρεση των τατουάζ αποτελεί η αφαίρεσή τους με την χρήση λέιζερ, ανακάλυψη που έγινε το 1966 από τον Goldman και τους συνεργάτες του (Μαυρίδου & Μπασούκας, 2011), (Kurniadi et al. 2020).

Έπειτα από αυτήν την ανακάλυψη, το λέιζερ έχει γίνει ο ακρογωνιαίος λίθος της αφαίρεσης τατουάζ. Παραδοσιακά, τα λέιζερ Q-Switched (QS) είναι η πρώτη επιλογή

στην αφαίρεση τατουάζ. Ωστόσο, τα τελευταία χρόνια τα λέιζερ picosecond (PS) αρχίζουν να γίνονται πιο δημοφιλή και προωθείται πως έχουν υψηλότερη αποτελεσματικότητα σε σύγκριση με τα λέιζερ QS (Kurniadi et al., 2020).

Πριν από την εμφάνιση των σύγχρονων λέιζερ, η χειρουργική εκτομή ήταν η πιο συχνά συνταγογραφούμενη θεραπευτική επιλογή για την πλήρη αφαίρεση των τατουάζ. Οι χειρουργικές τεχνικές εξακολουθούν να προτείνονται για ιδιαίτερα αντιαισθητικά ή ανθεκτικά στη θεραπεία με λέιζερ τατουάζ, καθώς και σε περιπτώσεις υποψίας αλλεργίας στο μελάνι του τατουάζ, επειδή η θεραπεία με λέιζερ του τελευταίου μπορεί να οδηγήσει σε αντίδραση υπερευαισθησίας ή και αναφυλαξία. Χειρουργική εκτομή, ωστόσο, δεν συνίσταται για την αφαίρεση των καλλυντικών τατουάζ που βρίσκονται συνήθως σε ευαίσθητα σημεία, όπως τα χείλη ή τα βλέφαρα. (McIlwee & Alster, 2018).

#### **8.4.1 Αφαίρεση δερματοστιξίας με laser**

Η αφαίρεση των τατουάζ, είναι συχνά πιο δαπανηρή και περίπλοκη από την αρχική τους απόκτηση. Η αφαίρεση της δερματοστιξίας απαιτεί πολλαπλές οδυνηρές συνεδρίες, που είναι και μερικές φορές ατελώς επιτυχημένες. Με την αύξηση του αριθμού των χρωμάτων μελανιού, η αφαίρεση τατουάζ γίνεται όλο και πιο δύσκολη (Ortiz & Alster, 2011).

Η απομάκρυνση των τατουάζ με laser βασίζεται στην θεωρία της επιλεκτικής φωτοθερμόλυσης. Τα πρώιμα συστήματα λέιζερ (π.χ. laser ρουμπινίου, laser διοξειδίου του άνθρακα [CO<sub>2</sub>], Argon laser) χρησιμοποιούνταν κυρίως για την καταστροφή ιστών χωρίς διακρίσεις, αλλά είχαν ως αποτέλεσμα ουλές και υποχρωματισμό. Η έννοια της επιλεκτικής φωτοθερμόλυσης έφερε επανάσταση στη αφαίρεση των τατουάζ, στοχεύοντας συγκεκριμένα τις χρωστικές ουσίες του τατουάζ (χρωμοφόρα) με συγκεκριμένα μήκη κύματος και διάρκειες παλμού της ακτίνας του λέιζερ που απορροφούν τα σωματίδια μελανιού τατουάζ επιλεκτικά, ενώ οι παρακείμενες δομές παραμένουν ουσιαστικά άθικτες (Ortiz & Alster, 2011), (McIlwee & Alster, 2018).

Τα καλλυντικά τατουάζ είναι πιο δύσκολο να αφαιρεθούν από τα επαγγελματικά τατουάζ, επειδή συχνά περιέχουν ένα μείγμα άγνωστων χρωστικών. Το χρώμα κάθε καλλυντικού τατουάζ αναμειγνύεται μοναδικά από τον καλλιτέχνη τατουάζ για να ταιριάζει στο εκάστοτε άτομο. Επίσης, είναι πιθανό να τοποθετηθούν επιπλέον στρώματα χρωστικής πάνω από το αρχικό τατουάζ για “διόρθωση χρώματος”. Αυτά τα πολλαπλά στρώματα αυξάνουν τόσο την ποσότητα όσο και τον τύπο των μελανιών που υπάρχουν στο δέρμα, καθιστώντας σχεδόν αδύνατο τον προσδιορισμό της σύνθεσης του τατουάζ και τη διασφάλιση της σωστής επιλογής λέιζερ (McIlwee & Alster, 2018).

#### **Επιλογή λέιζερ**

Οι σημαντικότεροι παράγοντες στην επιλογή του σωστού συστήματος λέιζερ είναι ο **τύπος δέρματος** του ατόμου αλλά και **το χρώμα/τα χρώματα του τατουάζ** που πρόκειται να αφαιρεθεί. Έχει αποδειχθεί πως ορισμένα μήκη κύματος είναι πιο αποτελεσματικά στην αφαίρεση συγκεκριμένων χρωστικών. Πρέπει επίσης να ληφθεί υπόψη **το εύρος του παλμού, το μέγεθος της φωτεινής δέσμης και η ροή ενέργειας** κατά την επιλογή της κατάλληλης συσκευής (Kent & Graber, 2012), (Naga & Alster, 2016).

Η επιλογή του κατάλληλου laser γίνεται κυρίως με βάση το χρώμα του τατουάζ, ώστε παλμοί φωτός υψηλής ενεργειακής συγκέντρωσης και πολύ μικρής διάρκειας να αποδώσουν την ενέργειά τους επιλεκτικά στην περιοχή της αποθηκευμένης χρωστικής. Η απορρόφηση μεγάλης ποσότητας ενέργειας συνδυαστικά με την ιδιαίτερα βραχεία διάρκεια των παλμών έχει ως αποτέλεσμα την απότομη αύξηση της θερμοκρασίας, εστιασμένα γύρω από τις εναποθέσεις της χρωστικής κατά εκατοντάδες βαθμούς Κελσίου. Ως αποτέλεσμα, τα σωματίδια της χρωστικής/των χρωστικών εξαερώνονται ή «εκρήγνυνται» και αποδομούνται με επακόλουθο να αλλάζουν μέγεθος και σχήμα, ενώ παράλληλα ένα ποσοστό της χρωστικής απάγεται μέσω του λεμφικού συστήματος ύστερα από κάθε συνεδρία ή ανακατανέμεται, που έχει ως συνέπεια την αλλοίωση του σχήματος του τατουάζ (Μαυρίδου & Μπασούκας, 2011).

Παρόλο που υπάρχουν πολλές διαφορετικές συσκευές λέιζερ στην αγορά, όλες λειτουργούν ουσιαστικά με την ίδια λογική και η κάθε συσκευή μπορεί να λειτουργήσει στο μέγιστο των δυνατοτήτων της μόλις ο χειριστής κατανοήσει πλήρως τις παραμέτρους. Αυτές οι παράμετροι είναι οι εξής:

#### ➤ Εύρος Παλμού

Τα παλμικά λέιζερ έχουν πολύ μεγαλύτερη ισχύ εξόδου σε σύγκριση με τα λέιζερ συνεχούς ροής. Έτσι, σχεδόν όλες οι περιπτώσεις αφαίρεσης τατουάζ γίνονται με την χρήση παλμικού λέιζερ. Το μέγεθος του σωματιδίου των χρωστικών του τατουάζ κυμαίνεται από 30 έως 300 nm, το οποίο αντιστοιχεί σε σύντομο χρόνο θερμικής χαλάρωσης (TRT: 10 ns). Επομένως, με βάση την έννοια της επιλεκτικής φωτοθερμόλυσης, απαιτείται ένας παλμός λέιζερ στην περιοχή των νανοδευτερολέπτων ή μικρότερος. Συγκεκριμένα, τα τελευταία χρόνια τα Q-switched lasers έχουν καταστεί πολύ δημοφιλή για την απομάκρυνση της δερματοστιξίας και έτσι αποτελούν τη θεραπεία εκλογής. Η παράμετρος αυτή διαφοροποιεί τα λέιζερ Q-switched (QS) σε Q-switched nanosecond και Q-switched picosecond lasers.

Τα Q-switched nanosecond laser μέχρι πρόσφατα θεωρούνταν οι πιο αποτελεσματικές συσκευές για την αφαίρεση της δερματοστιξίας και αποτελούσαν τον στυλοβάτη για την απομάκρυνση της δερματοστιξίας. Ωστόσο, λόγω της διαδεδομένης αποτελεσματικότητάς τους αλλά και της μικρότερης διάρκειας της θεραπείας, τα Q-switched picosecond lasers έχουν εμφανιστεί γρήγορα στο προσκήνιο. Τα Q-switched picosecond lasers έχουν αναφερθεί ότι επιτυγχάνουν αφαίρεση τατουάζ σε λιγότερες συνεδρίες από τα Q-switched nanosecond lasers, με χαμηλότερο αριθμό παρενεργειών.

Τα τελευταία χρόνια, έχει καταβληθεί αυξανόμενη προσπάθεια για την προώθηση της χρήσης των λέιζερ με διάρκεια παλμού στο εύρος των picosecond αντί για το εύρος των νανοδευτερολέπτων. Η συντόμωση της διάρκειας του παλμού και, ως εκ τούτου, η αύξηση της έντασης της ακτινοβολίας του λέιζερ θεωρείται ότι αυξάνει την αποτελεσματικότητα της εφαρμογής.

Η διάρκεια του παλμού του picosecond είναι σημαντικά μικρότερη από το χρόνο θερμικής χαλάρωσης των σωματιδίων χρωστικής του τατουάζ (<10 νανοδευτερόλεπτα), γεγονός που μπορεί να οδηγήσει σε ταχύτερη θέρμανση του χρωμοφόρου με ελάχιστη περιφερική θερμική βλάβη. Τα picosecond lasers συνήθως απαιτούν χαμηλότερη ροή ενέργειας σε σύγκριση με τα nanosecond lasers λόγω της μικρότερης διάρκειας παλμού. Όταν χρησιμοποιείται ένα picosecond laser προτείνεται η καταστροφή των σωματιδίων της χρωστικής ουσίας να περιλαμβάνει

περισσότερους φωτοακουστικούς μηχανισμούς από ότι φωτοθερμικούς μηχανισμούς. Με αυτόν τον τρόπο, καθίσταται δυνατή η αποτελεσματικότερη καταστροφή του σωματιδίου, καθώς είναι λιγότερο ευαίσθητο στο φάσμα απορρόφησης της αντίστοιχης χρωστικής του τατουάζ. Αυτή η φωτοακουστική αλληλεπίδραση λέιζερ-ιστού είναι γνωστό ότι είναι πιο κατάλληλη για τη μείωση των παράπλευρων ζημιών από ό,τι οι φωτοθερμικές αλληλεπιδράσεις λέιζερ-ιστού, οι οποίες χρησιμοποιούνται στις περισσότερες εφαρμογές με nanosecond lasers.

Τα νέα λέιζερ picosecond αναφέρεται ότι έχουν αρκετά πλεονεκτήματα συγκριτικά με τα συμβατικά λέιζερ nanosecond. Θεωρείται ότι είναι ανώτερα όσον αφορά στην αφαίρεση της δερματοστιξίας. Επιπλέον, η αφαίρεση των χρωμάτων τατουάζ που ήταν δύσκολο να αφαιρεθούν προηγουμένως μπορεί να είναι δυνατή πλέον. Μια πιθανή αφαίρεση των πολύχρωμων τατουάζ με λέιζερ picosecond αναφέρθηκε για κίτρινα, πράσινα, μωβ, και κόκκινα χρώματα. Πολλές έρευνες δείχνουν πως τα picosecond lasers είναι πιο αποτελεσματικά στην απομάκρυνση των τατουάζ και έχουν λιγότερες παρενέργειες από τα nanosecond lasers.

(Kent & Graber, 2012), (Naga & Alster, 2016), (Bäumler & Weiss, 2019), (Kurniadi et al., 2020), (Μαυρίδου & Μπασούκας, 2011)

#### ➤ Ροή ενέργειας

Η ροή ενέργειας πρέπει να ρυθμίζεται έτσι ώστε το κλινικό τελικό σημείο της αφαίρεσης του τατουάζ, το οποίο είναι η άμεση λεύκανση, να μπορεί να συμβεί χωρίς να προκληθεί αιμορραγία ή σχηματισμός φυσαλίδων. Κατά κανόνα, η υψηλή ροή ενέργειας χρησιμοποιείται σε ξεθωριασμένα τατουάζ ή όταν η ποσότητα του χρωμοφόρου στόχου είναι μικρότερη, ενώ η χαμηλή ροή ενέργειας χρησιμοποιείται σε τατουάζ με έντονο χρώμα ή πολυεπίπεδα τατουάζ (Kurniadi et al., 2020).

#### ➤ Διάμετρος ακτίνας

Τα φωτόνια τείνουν να διασκορπίζονται περισσότερο όταν χρησιμοποιείται μικρή διάμετρος ακτίνας, προκαλώντας μείωση της διείσδυσης του λέιζερ και αύξηση του κινδύνου επιδερμικής βλάβης (καθώς η δράση της ενέργειας θα τείνει να είναι πιο επιφανειακή). Αντιθέτως, η μεγαλύτερη διάμετρος ακτίνας έχει ως αποτέλεσμα μεγαλύτερη διατήρηση των φωτονίων και συνεπώς αύξηση της δερματικής διείσδυσης και ελαχιστοποίηση της επιδερμικής βλάβης (Kurniadi et al., 2020).

#### ➤ Μήκος Κύματος

Ανάλογα με το μήκος κύματός τους τα Q-switched laser διακρίνονται σε 4 κατηγορίες:

- Q-switched ruby laser (694 nm): Το Q-switched laser ρουμπινίου εκπέμπει ορατό κόκκινο φως σε μήκος κύματος 694 nm και διάρκεια παλμού 25-40 νανοδευτερόλεπτα. Αυτό το μήκος κύματος απορροφάται ισχυρά από την επιφανειακή μελανίνη, η οποία μπορεί να οδηγήσει σε μόνιμη υπομελάγχρωση ή / και αποχρωματισμό σε άτομα με σκουρόχρωμο δέρμα. Η απορρόφηση της ενέργειας του λέιζερ ρουμπινίου από την αιμοσφαιρίνη είναι ελάχιστη. Μετά την εφαρμογή, σχηματίζεται ένας φλοιός στο σημείο της ακτινοβολίας λέιζερ και αποκολλάται μετά από μερικές ημέρες.
- Q-switched alexandrite laser (755 nm)
- Q-switched Nd: YAG laser (532 nm): Το Q-switched Nd: YAG laser εκπέμπει πράσινο φως. Μετά τη χρήση μικρότερων διαμέτρων ακτίνας, εμφανίζεται

συνήθως ένας φλοιός ή μία εφελκίδα στο σημείο εφαρμογής που μπορεί να διαρκέσει αρκετές εβδομάδες ώσπου να αποκολληθεί πλήρως.

- Q-switched Nd:YAG laser (1064 nm)

(Mokos et al., 2010), (Μαυρίδου & Μπασούκας, 2011)

- Χρώμα τατουάζ

Η απόκριση μιας συγκεκριμένης χρωστικής στη θεραπεία εξαρτάται από το μήκος κύματος του λέιζερ που χρησιμοποιείται και τα φάσματα απορρόφησης της χρωστικής όπως καθορίζονται από τη χημική της σύνθεση.

Μερικά χρώματα, όπως το κίτρινο και το πορτοκαλί, είναι γνωστό ότι είναι ιδιαίτερα ανθεκτικά στη θεραπεία, και χρώματα όπως το κόκκινο και το πράσινο μπορεί να ανταποκρίνονται ποικιλοτρόπως. Οι παράγοντες που συμβάλλουν σε αυτά τα φαινόμενα δεν είναι πλήρως κατανοητοί, αλλά πιστεύεται πως η αδυναμία παροχής του κατάλληλου μήκους κύματος στα σωματίδια της χρωστικής ουσίας παίζει σημαντικό ρόλο.

Τονίζεται πως τα πιο σύγχρονα τατουάζ υπάρχουν σε μια μυριάδα αποχρώσεων και η in vitro ανάλυση των κοινών χρωμάτων μελανιού έχει διαπιστώσει ότι η σύνθεσή τους είναι πολύπλοκη και εξαιρετικά μεταβλητή. Συνεπώς, δύο μελάνια που κλινικά φαίνεται να είναι το ίδιο χρώμα μπορεί στην πραγματικότητα να έχουν πολύ διαφορετικές συνθέσεις και φάσματα απορρόφησης. Η μεταβλητότητα στη χημική σύνθεση και τα φάσματα απορρόφησης μπορεί να οδηγήσει σε μη απόκριση ή αντίσταση στην θεραπεία με λέιζερ στην καλύτερη περίπτωση και, στις χειρότερες περιπτώσεις, σε παράδοση υπερμελάγχρωσης.

#### Μαύρα ή Μπλε Τατουάζ

Γενικά, τα πολύ σκούρα τατουάζ είτε είναι ερασιτεχνικά είτε είναι επαγγελματικά θα ανταποκριθούν καλά και στα τέσσερα λέιζερ QS επειδή τα «μαύρα» αντικείμενα, εξ ορισμού, απορροφούν όλα τα χρώματα του φωτός στο ορατό φάσμα.

Τα τατουάζ που περιέχουν μαύρη χρωστική μπορούν να αντιμετωπιστούν αποτελεσματικά με QS ruby laser 694, QS alexandrite laser ή Nd:YAG laser 1064 nm. Μελέτες που συγκρίνουν αυτά τα μήκη κύματος στη θεραπεία των μπλε / μαύρων τατουάζ έχουν δείξει ότι το QS ruby laser είναι πιο αποτελεσματικό στην απομάκρυνσή τους, αλλά συχνότερα σχετίζεται με μακροχρόνια αλλαγή στην χρώση του δέρματος. Μελέτες έδειξαν ότι το QS Nd:YAG laser (1.064 nm) θα μπορούσε να χρησιμοποιηθεί για την αφαίρεση μαύρου μελανιού με παρόμοια αποτελεσματικότητα με αυτή του QS Ruby laser, αλλά με λιγότερες παρενέργειες, όπως φλύκταινες και υπομελάγχρωση, επειδή τα επιφανειακά μελανοκύτταρα αποφεύγονται.

(Kent & Graber, 2012), (Naga & Alster, 2016), (Kurniadi et al., 2020)

#### Κόκκινα / Κίτρινα / Πορτοκαλί Τατουάζ

Το βέλτιστο μήκος κύματος για την αφαίρεση των τριών αυτών χρωστικών στα τατουάζ θεωρείται πως είναι τα 532 nm. Αυτό καθιστά το QS Nd:YAG laser 532 nm το καταλληλότερο λέιζερ για την απομάκρυνσή τους.

Η επιτυχής αφαίρεση του κίτρινου μελανιού με λέιζερ picosecond παρουσιάζει ιδιαίτερο ενδιαφέρον, καθώς το κίτρινο θεωρούταν δύσκολο χρώμα για να αντιμετωπιστεί με τη χρήση τεχνολογίας QS laser.



(Naga & Alster, 2016)

### Πράσινα / Μωβ Τατουάζ

Το βέλτιστο μήκος κύματος για την αφαίρεση αυτών των χρωστικών στα τατουάζ θεωρείται πως είναι τα 694 nm και 755 nm. Συνεπώς, για την απομάκρυνσή τους μπορούν να χρησιμοποιηθούν τα QS ruby laser και QS alexandrite laser (Naga & Alster, 2016).

### Τατουάζ με πολλαπλά χρώματα

Σε περιπτώσεις τατουάζ που περιέχουν πολλά χρώματα, η χρήση περισσότερων από ένα μήκος κύματος είναι συχνά απαραίτητη. Συνήθως, οι περιοχές με μαύρα ή σκούρα χρώματα αντιμετωπίζονται πρώτα χρησιμοποιώντας QS Nd:YAG (1064 nm) laser, και έπειτα στοχεύονται ειδικά οι υπόλοιπες περιοχές με πιο συγκεκριμένα μήκη κύματος. Ωστόσο, υπογραμμίζεται ότι τα διάφορα χρώματα των τατουάζ συχνά αποτελούνται από σύνθετες ουσίες που μπορεί να απαιτούν την προσέγγιση «δοκιμής και σφάλματος» (Kurniadi et al., 2020).

#### **8.4.2 Προφυλάξεις**

Υπάρχουν μερικές προφυλάξεις που θα πρέπει να λάβει υπόψη ο χειριστής του λέιζερ κατά την εφαρμογή του για την αφαίρεση τατουάζ.

- Η αφαίρεση δερματοστιξίας με παλμικά λέιζερ (Q-switched nanosecond ή picosecond) θα πρέπει να αποφεύγεται σε τατουάζ για τα οποία υπάρχουν υπόνοιες ότι περιέχουν οξειδίο του σιδήρου από μελάνες διοξειδίου του τιτανίου (π.χ. λευκές, μπρονζέ, καφέ ή σκουριασμένες χρωστικές ουσίες σε καλλυντικά τατουάζ), επειδή ο κίνδυνος δημιουργίας υπερμελάγχρωσης είναι υψηλός. Αυτά τα τατουάζ αφαιρούνται καλύτερα με ένα αφαιρετικό σύστημα λέιζερ (π.χ. CO<sub>2</sub> ή erbium λέιζερ).
- Χαμηλότερη ροή ενέργειας ή/και μεγαλύτερα μήκη κύματος λέιζερ (π.χ. 1064 nm) θα πρέπει να χρησιμοποιούνται σε άτομα με σκούρο τύπο δέρματος με τατουάζ για να μειωθεί ο κίνδυνος εμφάνισης υπομελάγχρωσης.
- Δεν πρέπει να επιχειρείται θεραπεία με λέιζερ σε τατουάζ με ενεργή φλεγμονή (π.χ. έκζεμα ή ψωρίαση), λοίμωξη (π.χ. μυρμηγκιά, απλός έρπης) ή συνοδό νόσο (π.χ. σαρκοείδωση). Αυτές οι παθήσεις έχει αποδειχθεί ότι επιδεινώνονται, έχουν αργή μετεγχειρητική επούλωση και προκαλούν ουλές σε τατουάζ που υποβάλλονται σε θεραπεία με λέιζερ. Άλλες αντενδείξεις περιλαμβάνουν η δερματίτιδα στην υπό θεραπεία περιοχή, υποψία κακοήθους βλάβης, ιστορικό βαθιάς χημικής απολέπισης, δερμοαπόξεση ή ακτινοβολία τους τελευταίους έξι μήνες, ιστορικό χηλοειδών ουλών, ανωμαλίες στην πήξη του αίματος και ιστορικό ηλιακού εγκαύματος τις τελευταίες δύο εβδομάδες.
- Η θεραπεία τραυματικών τατουάζ που προκαλούνται από πυροτεχνήματα με Q-switched λέιζερ, επίσης, αντενδείκνυται λόγω του κινδύνου μικροεκρήξεων των σωματιδίων κατά την πρόσκρουση με λέιζερ, με αποτέλεσμα την δημιουργία ατροφικών ουλών. Τα υπολείμματα εξατμίζονται καλύτερα με αφαιρετικά λέιζερ (π.χ. CO<sub>2</sub> ή erbium) που δεν αναφλέγουν τα εμπρηστικά θραύσματα.
- Όταν εμφανίζονται αλλαγές χρώματος στην περιοχή εφαρμογής, υπάρχουν διάφορες επιλογές, συμπεριλαμβανομένης της συνέχισης της θεραπείας με χρήση λέιζερ QS, της θεραπείας με χρήση αφαιρετικών λέιζερ και η χειρουργική εκτομή.

(Kent & Graber, 2011), (Naga & Alster, 2016), (Kurniadi et al., 2020)

### 8.4.3 Η εφαρμογή

#### 1. Πριν την εφαρμογή

Είναι πολύ σημαντικό η αρχική αξιολόγηση να ξεκινά με ένα πλήρες ιατρικό ιστορικό, συμπεριλαμβανομένου του ιστορικού της φαρμακευτικής αγωγής, των πληροφοριών σχετικά με την επούλωση των πληγών και τις ουλές και του ιστορικού των λοιμωδών νοσημάτων. Τα άτομα θα πρέπει επίσης να ερωτηθούν σχετικά με την παρουσία «διπλών τατουάζ», επειδή αυτά σχετίζονται με μεγαλύτερο κίνδυνο ουλών μετά από θεραπεία με λέιζερ. Ιστορικό της αλλεργίας κατά τη διάρκεια της εφαρμογής του τατουάζ είναι, επίσης, σημαντικό, καθώς αυτή η αλλεργία μπορεί να εμφανιστεί και στην αφαίρεσή του. **Πρέπει επίσης να τονιστεί η σημασία της αποφυγής του ήλιου πριν από τη θεραπεία.**

Πιο συγκεκριμένα, ο προσδιορισμός του εάν το τατουάζ γίνεται από επαγγελματία ή ερασιτέχνη καλλιτέχνη είναι σημαντικός λόγω της διαφοράς της σύνθεσης μελανιού, της πυκνότητας και του βάθους διείσδυσης. Τα επαγγελματικά τατουάζ τείνουν να απαιτούν περισσότερες συνεδρίες σε σύγκριση με τα ερασιτεχνικά τατουάζ. Γενικά, ένα επαγγελματικό τατουάζ χρειάζεται περίπου 12-16 συνεδρίες, ακόμη και μέχρι 20 συνεδρίες, για να αφαιρεθεί. Σε αντίθεση, ένα ερασιτεχνικό τατουάζ συνήθως απαιτεί λιγότερο χρόνο για να αφαιρεθεί, περίπου 4-8 συνεδρίες. **Ωστόσο, τονίζεται ότι αυτοί οι αριθμοί είναι μόνο κατά προσέγγιση και εξαρτώνται σε μεγάλο βαθμό από διάφορους παράγοντες.** Η διάρκεια μεταξύ των συνεδριών είναι περίπου ένας μήνας για να διασφαλιστεί η βέλτιστη αφαίρεση του μελανιού αλλά και η επούλωση του τραύματος. Τα παλιά τατουάζ μπορεί να χρειαστούν λιγότερες συνεδρίες σε σύγκριση με τα πιο πρόσφατα τατουάζ, καθώς ορισμένα σωματίδια μελανιού έχουν φυσιολογικά εξαλειφθεί στο πρώτο είδος. Τα τατουάζ με περισσότερα από ένα χρώματα απαιτούν συχνά τη χρήση περισσότερων από ένα μήκους κύματος, επομένως και λέιζερ.

Η κατάλληλη ενημέρωση πριν από τη θεραπεία όσον αφορά στις ρεαλιστικές προσδοκίες, τις πιθανές ανεπιθύμητες ενέργειες και το κόστος της θεραπείας είναι υψίστης σημασίας για τη διασφάλιση της ικανοποίησης των ατόμων. Θα πρέπει, επίσης, να γίνει κατανοητό πως θα απαιτηθούν πολλαπλές θεραπείες και ότι δεν μπορεί να διασφαλιστεί η πλήρης κάθαρση.

Όπως συμβαίνει με όλες τις αισθητικές πράξεις, συνιστώνται φωτογραφίες πριν την εφαρμογή του λέιζερ.

(Kent & Graber, 2011), (Kurniadi et al., 2020)

#### 2. Κατά τη διάρκεια της εφαρμογής

Πριν από την έναρξη της διαδικασίας, είναι επιτακτική ανάγκη να διασφαλιστεί η ασφάλεια του ατόμου που δέχεται την εφαρμογή και του χειριστή. Όλοι οι παραβρισκόμενοι στο δωμάτιο θα πρέπει να φοράνε προστατευτικά γυαλιά με την κατάλληλη οπτική πυκνότητα και το άτομο θα πρέπει να εφοδιάζεται με ενδοφθάλμια μεταλλικά προστατευτικά γυαλιά, εάν η υπό θεραπεία περιοχή βρίσκεται σε κοντινή απόσταση από τα μάτια,.

Επειδή η απόκριση ενός τατουάζ στην ακτινοβολία ενός λέιζερ δεν μπορεί να προβλεφθεί πλήρως, συνιστάται η διεξαγωγή δοκιμής (test spot) σε ένα σημείο στην πιο δυσδιάκριτη περιοχή κατά την κρίση του χειριστή πριν από την πλήρη θεραπεία. Αυτή η δοκιμή, μπορεί να αξιολογηθεί μετά από 4-6 εβδομάδες, για να εκτιμηθεί ο κίνδυνος υποχρωματισμού ή υπερμελάγχρωσης καθώς και η αποτελεσματικότητα

του λέιζερ. Η επιθυμητή απόκριση στο λέιζερ είναι η άμεση λεύκανση, η οποία είναι η ανάπτυξη του λευκού ή γκρι χρώματος (λευκό χρώμα τέφρας) λίγο μετά την εφαρμογή του λέιζερ. Συνιστάται η έναρξη της θεραπείας από τη χαμηλότερη δυνατή ροή ενέργειας, που είναι αποτελεσματική για την επίτευξη άμεσης λεύκανσης. Η ροή ενέργειας μπορεί να αυξηθεί σε μελλοντικές συνεδρίες, καθώς μειώνεται και η πυκνότητα του μελανιού. Όταν η ροή αυξάνεται, είναι πιθανή η εμφάνιση αιμορραγίας.




Οποιαδήποτε καλλυντικά, λοσιόν ή / και άλλα προϊόντα φροντίδας του δέρματος θα πρέπει να αφαιρούνται από την περιοχή της εφαρμογής, επειδή μπορεί να επηρεάσουν την αλληλεπίδραση της ακτίνας του λέιζερ με το δέρμα. Το δέρμα πρέπει να είναι στεγνό και απαλλαγμένο από δυνητικά εύφλεκτους καθαριστικούς παράγοντες, όπως η ισοπροπυλική αλκοόλη. Τα ανόργανα αντηλιακά ή τα υπολείμματα βάσης μείκ απ στο δέρμα μπορεί να προκαλέσουν ένα δυνατό ήχο σαν «σκάσιμο» όταν εφαρμόζεται το λέιζερ. Αν και αυτό δεν είναι επιβλαβές, είναι ένα σημάδι ότι η αφαίρεση ήταν ανεπαρκής και πρέπει να επαναληφθεί.

Καθώς όλα τα λέιζερ QS, και ιδιαίτερα το Nd:YAG (1.064 nm), σχετίζονται με διασπορά αίματος, θα πρέπει να εξεταστεί το ενδεχόμενο χρήσης διάφανων επιδέσμων υδρογέλης ή διάφανων αποφρακτικών επιδέσμων. Η χρήση αναισθησίας είναι γενικά προτεινόμενη δεδομένης της υψηλής ροής ενέργειας που χρησιμοποιείται κατά τη θεραπεία των στόχων στο χόριο.

(Kent & Graber, 2011), (Naga & Alster, 2016), (McIlwee & Alster, 2018), (Kurniadi et al., 2020)

### **3. Μετά την εφαρμογή**

Τα άτομα πρέπει να είναι καλά ενημερωμένα και για αυτό είναι απαραίτητο να παρέχονται οδηγίες που θα πρέπει να ακολουθούνται για 7 – 10 μέρες μετά την εφαρμογή. Οι οδηγίες περιλαμβάνουν:

-  αυστηρή προστασία / αποφυγή από τον ήλιο
-  εφαρμογή μαλακτικών θεραπευτικών αλοιφών
-  εφαρμογή προστατευτικών επιδέσμων

Μερικοί προτείνουν την αποφυγή του ήλιου έως και λίγους μήνες μετά τη θεραπεία.

Ο πόνος και η εμφάνιση οιδήματος μετά την εφαρμογή παρατηρούνται συχνά, τα οποία μπορούν να ξεπεραστούν πιέζοντας την περιοχή με τη χρήση πάγου. Κατά τη διάρκεια αυτής της περιόδου ο σχηματισμός φυσαλίδων και εφελκίδων είναι αναμενόμενες παρενέργειες των θεραπειών.

Καθώς τα καλλυντικά τατουάζ βρίσκονται συχνά σε αισθητικά εμφανή και ευαίσθητα σημεία του προσώπου, η σημηματογόνος φύση του δέρματος του προσώπου οδηγεί σε ταχεία επούλωση λόγω της αφθονίας των τριχοσημηματογόνων μονάδων που φιλοξενούν πολυδύναμα βλαστοκύτταρα κρίσιμα για τη φυσιολογική επούλωση. Η επούλωση των καλλυντικών τατουάζ που απομακρύνονται από το περιβλεννογόνο δέρμα ενισχύεται περαιτέρω από εξειδικευμένες σημηματογόνες μονάδες και τοπικούς βλεννογόνους αδένες που παρέχουν πρόσθετη υγρασία. Αυτό είναι κρίσιμο επειδή οι υγρές πληγές επουλώνονται πολύ πιο γρήγορα και με μειωμένο κίνδυνο δημιουργίας ουλών από ό,τι οι ξηρές πληγές.

(Kent & Graber, 2011), (Naga & Alster, 2016), (McIlwee & Alster, 2018), (Kurniadi et al., 2020)

## 9. Η χρήση των laser στην αποτρίχωση

### 9.1 Παθολογική τρίχωση

Η παθολογική τρίχωση διακρίνεται σε δύο κατηγορίες:

#### Υπερτρίχωση

Η υπερτρίχωση ορίζεται ως η υπερβολική ανάπτυξη των τριχών, άνω του φυσιολογικού, στο σώμα των αδρών και των γυναικών (Λεονταρίδου, 2010), (Saleh et al., 2022).

#### Δασυτριχισμός

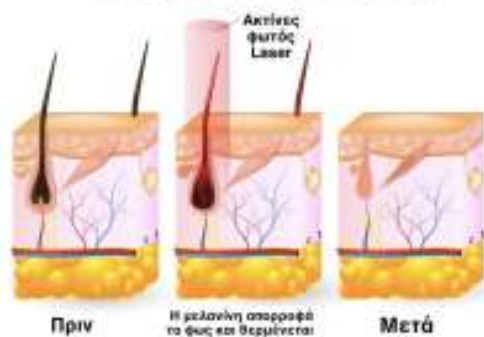
Ο δασυτριχισμός χαρακτηρίζεται ως η υπερβολική ανάπτυξη των τριχών σε περιοχές του σώματος των γυναικών, όπου εξαρτώνται από τις ορμόνες, και συγκεκριμένα από τα ανδρογόνα. Τέτοιες περιοχές είναι η ηβική περιοχή, η περιοχή άνωθεν του άνω χείλους, το πηγούνι, οι παρειές, η κοιλιά, οι μηροί και οι γλουτοί (Hafsi & Badri, 2021).

Η θεραπεία του δασυτριχισμού πραγματοποιείται κυρίως με την λήψη φαρμάκων, όπως τα αντισυλληπτικά χάπια. Ωστόσο, η αποτρίχωση με laser μπορεί να βοηθήσει στην μείωση της ανεπιθύμητης τριχοφυΐας, η οποία δεν έχει υποχωρήσει έπειτα από την ολοκλήρωση της φαρμακολογικής θεραπείας (Hafsi & Badri, 2021), (Λεονταρίδου, 2010).

### 9.2 Αποτρίχωση με laser

Η αποτρίχωση με laser είναι μία μέθοδος που προσφέρει μόνιμη μείωση της ανεπιθύμητης τριχοφυΐας. **Δεν είναι μέθοδος μόνιμης αφαίρεσης των τριχών.** Με αυτήν την μέθοδο οι τελικές τρίχες δεν καταστρέφονται ολοκληρωτικά αλλά μετατρέπονται σε χνοώδεις, με αποτέλεσμα να μην γίνονται εύκολα ορατές. Η αποτρίχωση με την χρήση ακτινοβολίας βασίζεται στην αρχή της επιλεκτικής φωτοθερμόλυσης. Καθώς η ακτίνα του laser πέφτει στο δέρμα η μελανίνη της τρίχας, που αποτελεί το χρωμοφόρο-στόχο στην διαδικασία, απορροφά την ακτινοβολία και την μεταφέρει στην ρίζα του τριχικού θυλάκου, όπου και γίνεται η θερμική καταστροφή. Στόχος είναι η ακτινοβολία να καταστρέψει τα αναγεννητικά κύτταρα που βρίσκονται στο βολβό, στην μήτρα και την περιοχή του επάρματος του τριχικού θυλάκου. Με αυτόν τον τρόπο η νέα τρίχα που θα αναπτυχθεί θα είναι πιο λεπτή και αδύναμη (Casey & Goldberg, 2008), (Λεονταρίδου, 2006), (Ayatollahi et al., 2019).

## ΑΠΟΤΡΙΧΩΣΗ LASER



Εικόνα 6: Αποτρίχωση με λέιζερ Αλεξανδρίτη

Πηγή: <https://www.bbskin.gr/blog/pote-peftoun-oi-triches-meta-tin-apotrichosi-me-laser-alexandriti/>

### 9.3 Παράγοντες που επηρεάζουν την εφαρμογή της ακτινοβολίας

Η εφαρμογή και η αποτελεσματικότητα της αποτρίχωσης με laser επηρεάζονται από παράγοντες, οι οποίοι σχετίζονται τόσο με τον τριχικό θύλακο όσο και με την ακτινοβολία.

#### 9.3.1 Παράγοντες που σχετίζονται με τον τριχικό θύλακο

➤ Στόχος της ακτίνας

Ο ειδικός στόχος της ακτινοβολίας είναι ο βολβός της τρίχας, αλλά και η περιοχή του επάρματος διότι σε αυτά τα σημεία υπάρχουν τα αναγεννητικά κύτταρα που είναι υπεύθυνα για να την ανάπτυξη της τρίχας (Λεονταρίδου, 2006).

➤ Τύπος τριχών

Οι τρίχες που θεωρούνται κατάλληλες στην αποτρίχωση με laser είναι οι πυκνές τελικές τρίχες. Αυτό ισχύει διότι έχουν υψηλή συγκέντρωση από το χρωμοφόρο, δηλαδή την μελανίνη, και έτσι απορροφούν περισσότερη από την ενέργεια του laser. Οι λεπτές χνούδεις τρίχες έχουν λιγότερη χρωστική ουσία, και ως εκ τούτου, θεωρούνται ακατάλληλες για το laser. Το ίδιο ισχύει και για την άσπρες τρίχες (Arsiwala & Majid, 2019).

➤ Κύκλος ανάπτυξης των τριχών

Για να είναι αποτελεσματική η αποτρίχωση με laser θα πρέπει η τρίχα να βρίσκεται στο αναγενές στάδιο ανάπτυξης, διότι εκεί είναι η ενεργητική φάση της. Εάν η τρίχα βρίσκεται στα υπόλοιπα δύο στάδια, δηλαδή στο καταγενές ή το τελογενές, τότε η εφαρμογή της ακτινοβολίας δεν θα έχει το επιθυμητό αποτέλεσμα, διότι σε αυτά τα στάδια έχει σταματήσει η ανάπτυξη της τρίχας, η οποία πλέον αποτελείται από νεκρά κύτταρα (Λεονταρίδου, 2006), (Arsiwala & Majid, 2019), (Casey & Goldberg, 2008).

➤ Περιοχή και βάθος των τριχικών θυλάκων

Η διάρκεια του κύκλου ανάπτυξης των τριχών δεν είναι η ίδια σε όλες τις περιοχές του σώματος, όπως επίσης και η πυκνότητα και το βάθος των θυλάκων. Για να επιτευχθεί το καλύτερο δυνατό αποτέλεσμα από την αποτρίχωση με laser είναι σημαντική η γνώση του αναπτυξιακού κύκλου των τριχών και το βάθος τους στην εκάστοτε περιοχή όπου γίνεται η εφαρμογή (Λεονταρίδου, 2006).

### 9.3.2 Παράγοντες που σχετίζονται με την ακτινοβολία

#### ➤ Μήκος κύματος

Για να επιτευχθεί η επιλεκτική απορρόφηση της ακτινοβολίας καθοριστικό ρόλο διαδραματίζει η σωστή επιλογή του μήκους κύματος. Αυτό καθορίζει το βάθος διείσδυσης της ακτινοβολίας. Η διεισδυτική ικανότητα της ακτινοβολίας ανάλογα με το μήκος κύματος είναι η εξής:

- Στα 500nm το βάθος διείσδυσης της ακτινοβολίας είναι 0.5mm
- Στα 600nm το βάθος διείσδυσης της ακτινοβολίας είναι 1mm
- Στα 700nm το βάθος διείσδυσης της ακτινοβολίας είναι 1.5mm
- Στα 800nm το βάθος διείσδυσης της ακτινοβολίας είναι 2mm
- Στα 900nm το βάθος διείσδυσης της ακτινοβολίας είναι 2.5mm
- Στα 1000nm το βάθος διείσδυσης της ακτινοβολίας είναι 3-3.5mm
- Στα 1100nm το βάθος διείσδυσης της ακτινοβολίας είναι 4mm

(Λεονταρίδου, 2006)

Η κατάλληλη περιοχή του ηλεκτρομαγνητικού φάσματος για την απορρόφηση της ακτινοβολίας από την μελανίνη είναι μεταξύ των 600nm και 1100nm. Για αυτόν τον λόγο για την αποτρίχωση με ακτινοβολία χρησιμοποιούνται συσκευές laser που εκπέμπουν σε αυτά τα μήκη κύματος. Οι τύποι laser που είναι κατάλληλοι για αποτρίχωση είναι οι εξής:

1. Ruby laser (694nm): Το laser ρουμπινίου είναι κατάλληλο για άτομα με πολύ ανοιχτό χρώμα δέρματος (φωτότυποι I-II, κατά Fitzpatrick), γιατί η ακτίνα του απορροφάται αρκετά από την μελανίνη του δέρματος. Εάν χρησιμοποιηθεί σε άτομο με σκουρόχρωμο δέρμα υπάρχει κίνδυνος βλάβης. Είναι ένα laser, το οποίο δεν χρησιμοποιείται συχνά στην αποτρίχωση διότι, πέρα από το γεγονός ότι προκαλεί προβλήματα στο δέρμα, δεν είναι και αποτελεσματικό για την απομάκρυνση των τριχών γιατί η ενέργεια του δεν διεισδύει βαθιά στο δέρμα. (Λεονταρίδου, 2006), (Casey & Goldberg, 2008), (Vaidya et al., 2022)
2. Alexandrite laser (755nm): Το laser Αλεξανδρίτη είναι πιο φιλικό προς το δέρμα διότι δεν απορροφάται τόσο από την μελανίνη όσο το laser ρουμπινίου. Επίσης, η ακτίνα του διεισδύει βαθύτερα στο δέρμα λόγω του μεγαλύτερου μήκους κύματος. Αυτός ο τύπος laser χρησιμοποιείται κυρίως σε άτομα με φωτότυπο I, II και III κατά Fitzpatrick (Λεονταρίδου, 2006), (Vaidya et al., 2022)
3. Diode laser (800nm-810nm): Τα διοδικά laser λόγω του μεγάλου μήκους κύματος της ακτίνας τους διεισδύουν βαθιά στο δέρμα χωρίς, όμως να δημιουργούν βλάβη σε αυτό. Είναι αρκετά αποτελεσματικά στην αποτρίχωση ατόμων με σκούρο δέρμα.
4. Nd:YAG laser (1064nm): Η ακτίνα του Nd:YAG laser διεισδύει βαθύτερα στο δέρμα λόγω του μεγάλου μήκους κύματος. Η επιδερμική βλάβη που προκαλεί είναι λιγότερη από εκείνη των άλλων τύπων laser, διότι η ακτίνα του απορροφάται λιγότερο από την μελανίνη. Η ακτίνα του διεισδύει βαθιά στο δέρμα προκαλώντας την επιθυμητή καταστροφή στον θύλακο, χωρίς να προκαλεί κάποια αντίδραση του δέρματος. Είναι κατάλληλο ακόμη και για άτομα με σκούρο δέρμα. Το μειονέκτημα αυτού του συστήματος είναι ο έντονος πόνος που νιώθει το άτομο κατά την εφαρμογή, λόγω της μεγάλης διεισδυτικότητας, και ότι απαιτούνται περισσότερες συνεδρίες σε σχέση με τους άλλους τύπους laser (Λεονταρίδου, 2006).

➤ Μέγεθος κεφαλής – δέσμης φωτός

Το μέγεθος της κεφαλής καθορίζει το μέγεθος της ακτίνας, και ως εκ τούτου και την επιφάνεια του δέρματος όπου θα εστιάσει η δέσμη φωτός. Το δέρμα είναι ένα μέσο υψηλής διάχυσης. Όταν η ακτίνα του laser διεισδύει στο δέρμα, εξαπλώνεται μέσα στον ιστό. Όταν το μέγεθος της δέσμης είναι μεγάλο, η ενέργεια είναι μεγαλύτερη.

Αυτό συμβαίνει διότι, η διάχυση του φωτός είναι χαμηλότερη. Αντίθετα, όταν η ακτίνα έχει μικρό μέγεθος, τότε το φως εξαπλώνεται περισσότερο μέσα στον ιστό με αποτέλεσμα να εξασθενεί η ενέργεια της ακτίνας. Επομένως, για την καλύτερη αποτελεσματικότητα στην αποτρίχωση με laser επιλέγονται συστήματα με μεγάλους μεγέθους κεφαλές, όπου η εξασθένηση της ενέργειας είναι χαμηλότερη (Λεονταρίδου, 2006), (Arsiwala & Majid, 2019).

➤ Σχήμα ακτίνας

Το σχήμα της ακτίνας του laser μπορεί να είναι κυκλικό, τετράγωνο, ορθογώνιο ή εξαγώνιο. Στην αποτρίχωση με laser το σχήμα ακτίνας που προτιμάται είναι το τετράγωνο ή το ορθογώνιο, διότι η επιφάνεια του δέρματος που καλύπτουν είναι ίση με το μέγεθος της δέσμης φωτός. Αντίθετα, όταν η ακτίνα έχει κυκλικό σχήμα, σε ένα μέρος της επιφάνειας του δέρματος γίνεται επικάλυψη ώστε να καλυφθεί ολόκληρη η περιοχή όπου γίνεται η εφαρμογή (Λεονταρίδου, 2006).

➤ Διάρκεια παλμού

Η διάρκεια του παλμού καθορίζει την αποτελεσματικότητα της εφαρμογής και τον πόνο που νιώθει το άτομο που δέχεται την εφαρμογή. Η κατάλληλη διάρκεια παλμού καθορίζεται με βάση τον χρόνο θερμικής χαλάρωσης. Συγκεκριμένα η διάρκεια του παλμού θα πρέπει να είναι μικρότερη από τον χρόνο θερμικής χαλάρωσης του θυλάκου της τρίχας, όμως θα πρέπει να είναι μεγαλύτερη από τον χρόνο θερμικής χαλάρωσης της επιδερμίδας. Με αυτόν τον τρόπο προστατεύεται η επιδερμίδα από την θερμική καταστροφή που γίνεται στον θύλακο της τρίχας.

Ο χρόνος θερμικής χαλάρωσης του τριχικού θυλάκου, ανάλογα με το μέγεθος του, κυμαίνεται μεταξύ 40 και 100 ms. Αντίθετα, ο χρόνος θερμικής χαλάρωσης της επιδερμίδας είναι 3-10 msec. Οπότε, η διάρκεια παλμού θα πρέπει να είναι μεγαλύτερη από 10msec και μικρότερη από 40msec. Συνεπώς, για να επιτευχθεί το επιθυμητό αποτέλεσμα κατά την αποτρίχωση με laser, το εύρος παλμού θα πρέπει να είναι μεταξύ 10 και 40 msec. (Λεονταρίδου, 2006), (Arsiwala & Majid, 2019), (Casey & Goldberg, 2008).

➤ Διάρκεια των συνεδριών

Η χρονική διάρκεια κάθε συνεδρίας αποτρίχωσης με laser μπορεί να εξαρτάται από:

- Το μήκος κύματος
- Το χρώμα του δέρματος
- Το χρώμα των τριχών
- Το μέγεθος της ακτίνας
- Το σχήμα της ακτίνας
- Την διάρκεια του παλμού
- Τη διάμετρο της επιφάνεια εφαρμογής

(Λεονταρίδου, 2006)

➤ Διάρκεια μεταξύ των συνεδριών

Οι συνεδρίες θα πρέπει να γίνονται με βάση τον κύκλο ανάπτυξης των τριχών. Θα πρέπει να υπάρχει επαρκής χρόνος μεταξύ των συνεδριών ώστε να πραγματοποιείται η έναρξη του αναγεννούστος σταδίου, διότι μόνο σε αυτό το στάδιο είναι αποτελεσματική η μέθοδος (Arsiwala & Majid, 2019), (Casey & Goldberg, 2008). Ο κύκλος ανάπτυξης των τριχών δεν διαρκεί το ίδιο χρονικό διάστημα σε όλες τις περιοχές του σώματος. Για αυτό τον λόγο και η διάρκεια μεταξύ των συνεδριών διαφέρει από περιοχή σε περιοχή.

Συγκεκριμένα:

- Στη περιοχή άνωθεν του άνω χείλους το χρονικό διάστημα που απαιτείται μεταξύ των συνεδριών είναι 1,5-2,5 μήνες
- Στο πηγούνι το χρονικό διάστημα που απαιτείται μεταξύ των συνεδριών είναι 2 μήνες
- Στο πρόσωπο το χρονικό διάστημα που απαιτείται μεταξύ των συνεδριών είναι 2-3 μήνες
- Στην πλάτη το χρονικό διάστημα που απαιτείται μεταξύ των συνεδριών είναι 2-4 μήνες
- Στο στήθος το χρονικό διάστημα που απαιτείται μεταξύ των συνεδριών είναι 2-3 μήνες
- Στην μασχάλη το χρονικό διάστημα που απαιτείται μεταξύ των συνεδριών είναι 2-3 μήνες
- Στην ηβική περιοχή το χρονικό διάστημα που απαιτείται μεταξύ των συνεδριών είναι 2-2,5 μήνες
- Στα πόδια το χρονικό διάστημα που απαιτείται μεταξύ των συνεδριών είναι 2-4 μήνες
- Στα χέρια το χρονικό διάστημα που απαιτείται μεταξύ των συνεδριών είναι 2-3 μήνες

(Λεονταρίδου, 2006)

- Αριθμός των συνεδριών

Η αποτελεσματικότητα της αποτρίχωσης με laser βασίζεται στην επανάληψη των συνεδριών. Δεν αρκεί μία μόνο συνεδρία για να επιτευχθεί το επιθυμητό αποτέλεσμα.

Αυτό συμβαίνει γιατί όλοι οι τριχικοί θύλακοι δεν βρίσκονται ταυτόχρονα στο ίδιο στάδιο ανάπτυξης (Λεονταρίδου, 2006), (Casey & Goldberg, 2008). Ο αριθμός των συνεδριών, ωστόσο, δεν εξαρτάται μόνο από τον αναπτυξιακό κύκλο των τριχών αλλά και από πολλούς άλλους παράγοντες όπως:

- Το χρώμα του δέρματος: Ο αριθμός των συνεδριών σε άτομα με σκούρο δέρμα είναι μεγαλύτερος από ότι σε άτομα με πιο ανοιχτό χρώμα δέρματος, διότι στα σκούρα δέρματα δεν μπορεί να χρησιμοποιηθεί μεγάλη ένταση.
- Το χρώμα των τριχών: Σε τρίχες που δεν είναι πολύ σκούρες χρειάζονται περισσότερες συνεδρίες.
- Το πάχος των τριχών
- Η περιοχή του σώματος όπου γίνεται η εφαρμογή

Ενδεικτικά ο αριθμός των συνεδριών για τις κάθε περιοχές του σώματος είναι ο εξής:

- ❖ Πρόσωπο: 6 συνεδρίες
- ❖ Άνωθεν του άνω χείλους: 6 συνεδρίες
- ❖ Πηγούνι: 5 συνεδρίες



- ❖ Χέρια: 4 συνεδρίες
- ❖ Πλάτη: 4 συνεδρίες
- ❖ Στήθος: 4 συνεδρίες
- ❖ Μασχάλη: 6 συνεδρίες
- ❖ Ηβική περιοχή: 4 συνεδρίες
- ❖ Πόδια: 4 συνεδρίες

Συνοπτικά, ο μέσος όρος των συνεδριών που απαιτούνται για να επιτευχθεί το ιδανικό αποτέλεσμα είναι 6-8 συνεδρίες (Λεονταρίδου, 2006).

#### 9.4 Αξιολόγηση πριν από την εφαρμογή

Η σωστή αξιολόγηση πριν από εφαρμογή της αποτρίχωσης με laser διαδραματίζει καθοριστικό ρόλο για την αποτελεσματικότητα της μεθόδου. Τα απαραίτητα βήματα είναι τα εξής:

1. Ενημέρωση του ενδιαφερόμενου για την μέθοδο και τα αποτελέσματα, έτσι ώστε να μην έχει λάθος προσδοκίες
2. Λήψη ιστορικού του ενδιαφερόμενου, έτσι ώστε να διαπιστωθεί εάν το συγκεκριμένο άτομο παρουσιάζει κάποια αντένδειξη για το laser.
3. Εργαστηριακές εξετάσεις, σε περίπτωση υπερβολικής τρίχωσης, έτσι ώστε να διαπιστωθεί εάν το ενδιαφερόμενο άτομο έχει κάποιο ορμονικό πρόβλημα.
4. Αξιολόγηση του τύπου δέρματος και των τριχών, ώστε να γίνει η επιλογή των κατάλληλων παραμέτρων.

(Vaidya et al., 2022), (Λεονταρίδου, 2006)

#### 9.5 Βασικά κριτήρια για την εφαρμογή της μεθόδου

Για να γίνει η εφαρμογή της αποτρίχωσης με laser απαιτείται να πληρούνται οι εξής προϋποθέσεις:

1. Να μην έχει προηγηθεί αφαίρεση των τριχών από την περιοχή, με οποιαδήποτε άλλη μέθοδο αποτρίχωσης, διότι η παρουσία τους είναι απαραίτητη για την αποτελεσματικότητα της μεθόδου.
2. Η τρίχα θα πρέπει να έχει το φυσικό της χρώμα και να μην έχει προηγηθεί αποχρωματισμός της με χημικές χρωστικές ουσίες.
3. Ο ενδιαφερόμενος πρέπει να μην λαμβάνει φάρμακα τα οποία είναι φωτοευαίσθητα, διότι μπορεί να προκαλέσουν κάποια αντίδραση με την εφαρμογή της ακτινοβολίας.
4. Η αποφυγή της έκθεσης στον ήλιο είναι απαραίτητη ενάμιση μήνα πριν από την εφαρμογή της μεθόδου, καθώς και κατά την διάρκεια, διότι η αύξηση της μελανίνης στο δέρμα αυξάνει και την απορρόφηση της ακτινοβολίας από αυτό, με αποτέλεσμα να καίγεται το δέρμα και να μην έχει αποτέλεσμα η μέθοδος.
5. Το δέρμα του υποψήφιου προς αποτρίχωση με laser να είναι λευκό και οι τρίχες του σκούρες. Αυτά είναι τα χαρακτηριστικά του ιδανικού υποψήφιου.

(Vaidya et al., 2022), (Casey & Goldberg, 2008), (Λεονταρίδου, 2006)

#### 9.6 Εφαρμογή αποτρίχωσης με laser

##### 1. Προετοιμασία για την εφαρμογή της ακτινοβολίας

Τα απαραίτητα βήματα πριν την έναρξη της συνεδρίας αποτρίχωσης με laser είναι τα εξής:

- i. Λήψη φωτογραφιών πριν από την πρώτη συνεδρία, ώστε να διαπιστωθούν τα αποτελέσματα της μεθόδου στο τέλος των συνεδριών.
- ii. Ξύρισμα των τριχών της περιοχής, όπου πρόκειται να γίνει η εφαρμογή, μία ημέρα πριν. Με αυτόν τον τρόπο περνάει όλη η ενέργεια του laser στον τριχικό θύλακο με αποτέλεσμα να καταστρέφονται οι περιοχές που οφείλονται για την αναγέννηση της τρίχας. Σε περίπτωση που το στέλεχος της τρίχας δεν απομακρυνθεί απορροφά αρκετή ποσότητα από την ενέργεια της ακτίνας με αποτέλεσμα να μην φθάνει αρκετή ενέργεια μέσα στο θύλακο, ώστε να γίνει η επιθυμητή θερμική καταστροφή. Επίσης, τα καμένα στελέχη της τρίχας με την πτώση τους πάνω στο δέρμα προκαλούν εγκαύματα.
- iii. Καθαρισμός του δέρματος από προϊόντα που μπορεί να υπάρχουν σε αυτό
- iv. Οριοθέτηση της προς αποτρίχωση περιοχής, με ένα λευκό μολύβι για να μην απορροφά ακτινοβολία το χρώμα του μολυβιού. Με την οριοθέτηση μεγάλων περιοχών γίνεται πιο εύκολη η διαδικασία.
- v. Ρύθμιση των τεχνικών παραμέτρων σύμφωνα με τα χαρακτηριστικά του υποψήφιου προς αποτρίχωση.
- vi. Χρήση ειδικών προστατευτικών γυαλιών στα μάτια του υποψήφιου αλλά και του επαγγελματία αισθητικού, ώστε να μην δημιουργηθεί κάποια βλάβη στους οφθαλμούς από την ακτινοβολία.
- vii. Προστασία του δέρματος από την θερμική καταστροφή. Αυτό μπορεί να γίνει με την χρήση κρυογόνου γέλης ή παγοκύστης στο δέρμα πριν την εφαρμογή της ακτινοβολίας και με την διοχέτευση παγωμένου αέρα κατά την διάρκεια της εφαρμογής.

(Vaidya et al., 2022), (Casey & Goldeberg, 2008), (Λεονταρίδου, 2006)

## 2. Σημεία προσοχής κατά την διάρκεια εφαρμογής της ακτινοβολίας

Κατά την εφαρμογή της ακτινοβολίας ιδιαίτερη προσοχή πρέπει να δοθεί στα εξής:

- i. Στην ταχύτητα με την οποία μετακινεί ο χειριστής την κεφαλή της συσκευής laser. Αυτή εξαρτάται από την συχνότητα, με την οποία η ακτίνα πέφτει στο δέρμα, από την διάμετρο της ακτίνας, από το μέγεθος της κεφαλής και από τον πόνο που αισθάνεται το άτομο που δέχεται την ακτινοβολία
- ii. Στην αντιμετώπιση του πόνου που νιώθει το άτομο κατά την εφαρμογή της ακτινοβολίας. Αυτή μπορεί να γίνει με την μείωση της θερμοκρασίας του δέρματος, την χρήση αναισθητικής κρέμας και την μείωση της ροής της ακτίνας.
- iii. Στον έλεγχο της συσκευής laser. Το σημαντικότερο σημείο που πρέπει να ελέγχεται είναι η κεφαλή της συσκευής, διότι μπορεί να μείνουν σε αυτή υπολείμματα από καμένες τρίχες που μειώνουν την αποτελεσματικότητα της διαδικασίας και προκαλούν έγκαυμα στο δέρμα. Για αυτό η κεφαλή θα πρέπει να ελέγχεται και να καθαρίζεται καλά με ένα ειδικό πανί.

(Λεονταρίδου, 2006), (Vaidya et al., 2022)

## 3. Έπειτα από την εφαρμογή της ακτινοβολίας

- i. Μετά από κάθε συνεδρία αποτρίχωσης με laser στην περιοχή όπου έγινε η εφαρμογή μπορεί να εμφανιστεί ερεθισμός και αίσθημα καύσου. Ωστόσο, αυτά μπορεί να αντιμετωπισθούν με την εφαρμογή προϊόντων που καταπραΰνουν και αναπλάθουν το δέρμα.
- ii. Η αποτρίχωση με laser είναι μία μέθοδος της οποίας τα αποτελέσματα διακρίνονται έπειτα από 2-3 εβδομάδες από την εφαρμογή. Αυτό συμβαίνει διότι τότε η τρίχα αποπίπτει από τον θύλακο με την βοήθεια της φυσικής απολέπισης της επιδερμίδας.
- iii. Η αντιηλιακή προστασία του δέρματος είναι απαραίτητη έπειτα από την εφαρμογή της ακτινοβολίας, διότι το δέρμα είναι πλέον αρκετά ευαίσθητο. Η έκθεση στον ήλιο μπορεί να γίνει 2-3 εβδομάδες μετά την εφαρμογή και πάλι όμως με την χρήση αντιηλιακών προϊόντων.

(Λεονταρίδου, 2006), (Vaidya et al., 2022)

## 10. Η χρήση των laser στην θεραπεία αγγειακών βλαβών

Το δέρμα δέχεται αγγειακή τροφοδοσία από πολυπληθή αγγεία, τα οποία απαντώνται στο χόριο και στο υπόδερμα, καθώς η επιδερμίδα στερείται αγγείων. Το αγγειακό δίκτυο του δέρματος περιλαμβάνει τα εξής είδη αγγείων:

- Αρτηρίες
- Φλέβες
- Λεμφαγγεία

Οι αγγειακές βλάβες κατατάσσονται σε δύο ομάδες: τις επίκτητες και τις συγγενείς. Στις επίκτητες αγγειακές βλάβες συμπεριλαμβάνονται οι ευρυαγγείες (ή τηλεαγγειεκτασίες), τα αραχνοειδή αιμαγγειώματα (spider angiomas), τα κερασσοειδή αιμαγγειώματα (cherry angiomas), η ποικιλοδερμία Civate και άλλες μικρές ανωμαλίες. Οι συγγενείς αγγειακές βλάβες με την σειρά τους μπορούν να χωριστούν σε δύο κύριες κατηγορίες: τα αιμαγγειώματα και τις αγγειακές δυσπλασίες, όπως είναι και οι τριχοειδικές δυσπλασίες (Port Wine Stains) (Zerbinati et al., 2022).

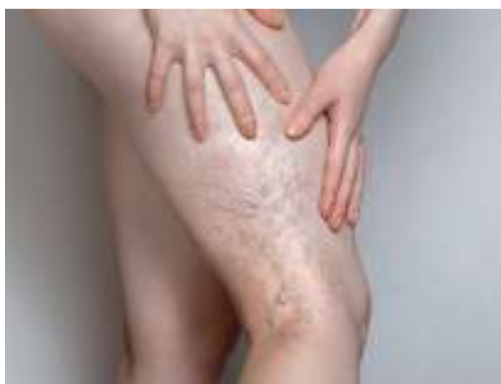### 10.1 Επίκτητες Αγγειακές Βλάβες

#### 10.1.1 Ευρυαγγείες ή Τηλεαγγειεκτασίες

Οι ευρυαγγείες είναι μία κατάσταση κατά την οποία μικρά διεσταλμένα αγγεία προεξέχουν ορατά στην επιφάνεια του δέρματος. Οι ευρυαγγείες έχουν μεταβλητό μέγεθος (0,1-3 mm), χρώμα (μπλε έως και κοκκινωπό), μοτίβο αλλά και μεταβλητή θέση (Turkmen, Altunisik, & Sener, 2020).

Ένα μεγάλο μέρος των ατόμων εμφανίζει γενετική προδιάθεση για εμφάνιση τηλεαγγειεκτασιών ενώ υπάρχουν περιπτώσεις που σχετίζονται με άλλους παράγοντες. Τέτοιοι παράγοντες μπορεί να είναι οι ασθένειες που σχετίζονται με τον συνδετικό ιστό, η έκθεση στο ηλιακό φως, η παρατεταμένη χρήση στεροειδών, τα αυξημένα οιστρογόνα, ηπατική νόσος, ροδόχρου ακμή, δερματίτιδα από ακτινοθεραπεία, χειρουργικό τραύμα και άλλα (Turkmen, Altunisik, & Sener, 2020).

Οι τηλεαγγειεκτασίες μπορούν να εμφανιστούν και ως σύμπτωμα μίας ασθένειας που ονομάζεται Κληρονομική Αιμορραγική Τηλεαγγειεκτασία (KAT), η οποία είναι μια κληρονομική διαταραχή, αυτοσωμικού επικρατούντος τύπου (Hamilton, 2004).



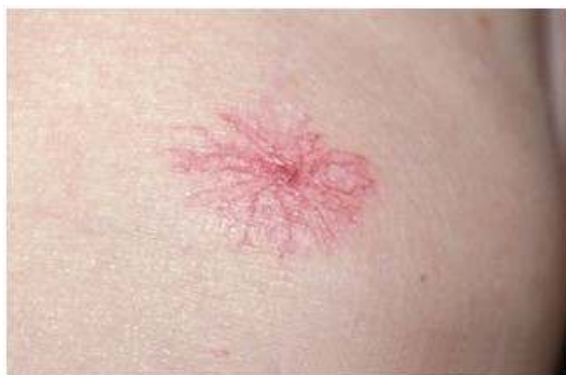Εικόνα 7: Ευρυαγγείες

Πηγή:

<https://www.valsamisveins.gr/%CE%B5%CF%85%CF%81%CF%85%CE%B1%CE%B3%CE%B3%CE%B5%CE%AF%CE%B5%CF%82/>

### 10.1.2 Αραχνοειδή Αιμαγγειώματα (Spider Angiomas)

Το αραχνοειδές αιμαγγείωμα, είναι μια αγγειακή βλάβη που χαρακτηρίζεται από ανώμαλη διάταση του τελικού αγγειακού συστήματος που βρίσκεται ακριβώς κάτω από την επιφάνεια του δέρματος. Η αλλοίωση περιέχει ένα κεντρικό, ερυθρό σημείο και κοκκινωπές επεκτάσεις που ακτινοβολούν προς τα έξω σαν ιστός αράχνης. Μπορεί να εμφανιστούν ως πολλαπλές ή μεμονωμένες βλάβες. Ένα αραχνοειδές αιμαγγείωμα έχει 3 χαρακτηριστικά: το σώμα, τα πόδια, και το περιβάλλον ερύθημα (Samant & Kothadia, 2022).



Εικόνα 8: Αραχνοειδές Αιμαγγείωμα

Πηγή: <https://arnaderm.gr/araxnoeidi-aimaggeiomata/>

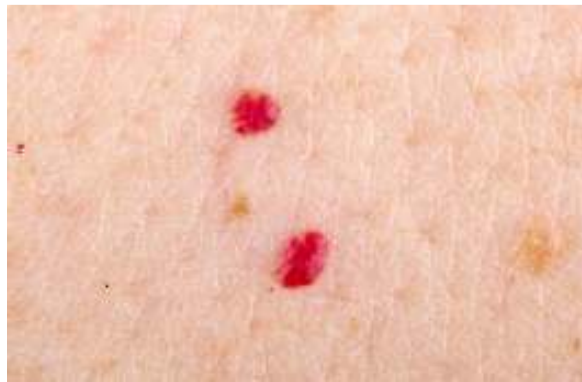Τα αραχνοειδή αιμαγγειώματα είναι συνήθως καλοήθη αλλά συχνά μπορεί να υποδηλώνουν υποκείμενη συστηματική νόσο όπως κίρρωση, ρευματοειδή αρθρίτιδα ή θυρεοτοξίκωση. Τα μεμονωμένα αραχνοειδή αιμαγγειώματα παρατηρούνται στο 15% των νεαρών ενηλίκων, οι οποίοι έχουν συνήθως λιγότερες από 3 αλλοιώσεις. Οι βλάβες μπορεί επίσης να εμφανιστούν και σε άλλες φυσιολογικές καταστάσεις όπως η εγκυμοσύνη ή ο σοβαρός υποσιτισμός. Τα πολλαπλά αραχνοειδή αιμαγγειώματα είναι χαρακτηριστικά χρόνιας ηπατικής νόσου (Samant & Kothadia, 2022).

Φυσιολογικά αραχνοειδή αιμαγγειώματα σε νεότερους ενήλικες συνήθως εξαφανίζονται καθώς προχωράει η ανάπτυξη τους, αν και σε λίγους, μπορεί να χρειαστούν αρκετά χρόνια για να εξαφανιστούν εντελώς. Σε γυναίκες που λαμβάνουν

από του στόματος αντισυλληπτικά και παρουσιάζουν τέτοιου είδους βλάβες, μπορεί να υποχωρήσουν μετά τη διακοπή των ορμονικών σκευασμάτων από το άτομο. Εάν τα αραχνοειδή αιμαγγειώματα σχετίζονται με την εγκυμοσύνη, θα εξαφανιστούν μετά τον τοκετό του μωρού. Δεν υπάρχει φυλετική διάκριση όσον αφορά στην εμφάνιση αραχνοειδών αιμαγγειωμάτων, αλλά οι αλλοιώσεις είναι πιο εμφανείς σε άτομα με ανοιχτόχρωμο δέρμα (Samant & Kothadia, 2022).

### 10.1.3 Κερασοειδή Αιμαγγειώματα (Cherry Angiomas)

Τα κερασοειδή αιμαγγειώματα είναι κοινοί καλοήθεις δερματικοί αγγειακοί πολλαπλασιασμοί. Είναι επίσης γνωστά ως αιμαγγειώματα ενηλίκων ή γεροντικά αιμαγγειώματα, καθώς **ο αριθμός τους τείνει να αυξάνεται με την ηλικία**. Ονομάστηκαν κηλίδες Campbell De Morgan, από το όνομα ενός χειρουργού. Σύμφωνα με την τρέχουσα ταξινόμηση από τη Διεθνή Εταιρεία Αγγειακών Ανωμαλιών (ISSVA) για καλοήθεις αγγειακούς όγκους, τα κερασοειδή αιμαγγειώματα δεν περιλαμβάνονται αν και έχουν διακριτά κλινικά και ιστοπαθολογικά χαρακτηριστικά και είναι ιδιαίτερα διαδεδομένα στους ενήλικες. Τα κερασοειδή αιμαγγειώματα εμφανίζονται γενικά ως κηλίδες σε πολλαπλά σημεία. Αυτές έχουν μέγεθος που κυμαίνεται από 1 έως 5 mm, το χρώμα τους είναι έντονο κόκκινο και εμφανίζονται κυρίως στον κορμό ή τα άνω άκρα και σπάνια στα πόδια και το πρόσωπο (Qadeer, Singal, & Patel, 2022).



Εικόνα 9: Κερασοειδή Αιμαγγειώματα

Πηγή: <https://iubas.gr/pathiseis/pathiseis-dermatos/kerasoeidi-aimaggeiomata/>

**Εξανθηματικά Κερασοειδή Αιμαγγειώματα:** Ο όρος αυτός υποδηλώνει την ξαφνική ανάπτυξη πολλαπλών και εκτεταμένων κερασοειδών αιμαγγειωμάτων.

Τα αίτια εμφάνισης κερασοειδών αιμαγγειωμάτων παραμένουν άγνωστα. Μερικές από τις συσχετίσεις και πιθανές αιτιολογίες αυτών των βλαβών αναφέρονται παρακάτω:

1. Γήρανση: Δεδομένου ότι αυτές οι βλάβες παρατηρούνται κυρίως στα γηρατειά, η διαδικασία γήρανσης μπορεί να είναι αιτία της ανάπτυξής τους.
2. Γενετική μετάλλαξη
3. Εγκυμοσύνη

(Qadeer, Singal, & Patel, 2022)

Αυτές οι βλάβες είναι πιο συχνά ασυμπτωματικές αλλά μπορεί να αιμορραγούν μετά από τραύμα. Κάποιοι μπορεί να θέλουν να αφαιρέσουν ένα κερασοειδές αιμαγγειώμα, πιο συχνά είτε για αισθητικούς λόγους είτε για την πρόληψη της

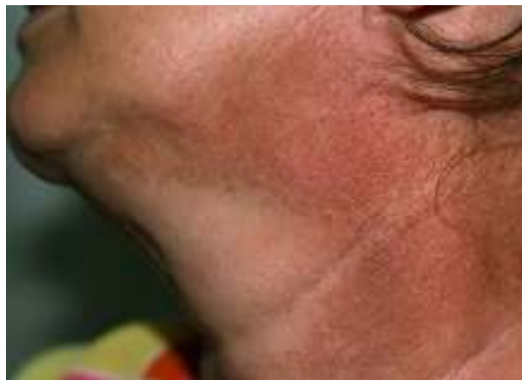αιμορραγίας μετά από τραύμα. Αν και παραδοσιακά η κρυοχειρουργική, η ηλεκτροχειρουργική ή η απόξεση έχουν χρησιμοποιηθεί για τη θεραπεία των κερασοειδών αιμαγγειωμάτων, πιο πρόσφατα, το Pulsed Dye Laser ή το έντονο παλμικό φως έχουν χρησιμοποιηθεί με επιτυχία. Το λέιζερ Krypton και το διοδικό λέιζερ στα 532 nm λειτουργούν πολύ καλά στην εξάλειψη αυτών των αλλοιώσεων. **Τα άτομα πρέπει να ενημερώνονται ότι η αφαίρεση αυτών των αλλοιώσεων μπορεί να προκαλέσει ουλές** (Qadeer, Singal, & Patel, 2022).

#### 10.1.4 Ποικιλοδερμία Civatte

Η Ποικιλοδερμία Civatte (POC) είναι μια χρόνια αγγειακή και μελαγχρωματική διαταραχή που τυπικά περιλαμβάνει την πλευρική και κατώτερη κεντρική περιοχή του αυχένα. Η Ποικιλοδερμία Civatte χαρακτηρίζεται από την παρουσία δικτυωτού ερυθρήματος και τηλεαγγειεκτασιών συχνά σε υπόβαθρο χρόνιων βλαβών που έχουν προκληθεί από την έκθεση στον ήλιο, συμπεριλαμβανομένης της χαλάρωσης του δέρματος και των ρυτίδων. Η Ποικιλοδερμία Civatte έχει περιγραφεί ως μια παραλλαγή της ροδόχρου ακμής, η οποία όμως εμπλέκει τον αυχένα αντί για το πρόσωπο. Οι κύριες διαφορές μεταξύ της ροδόχρου ακμής και της ποικιλοδερμίας Civatte είναι οι εξής:

- στην ποικιλοδερμία Civatte το μοτίβο των αιμοφόρων αγγείων είναι δικτυωτό
- στην ποικιλοδερμία Civatte υπάρχει συχνά εμφανής υπερμελάγχρωση που συνοδεύει το ερύθημα

Αυτές οι διαφορές οφείλονται κατά πάσα πιθανότητα στις διαφορές στο δέρμα μεταξύ του προσώπου και του λαιμού, και τους τύπους των αλλαγών που συμβαίνουν μετά από χρόνια έκθεση στον ήλιο σε κάθε θέση.



Εικόνα 10: Ποικιλοδερμία Civatte

Πηγή: <https://arnaderm.gr/civatte/>

Η ποικιλοδερμία Civatte οφείλεται κυρίως στην έκθεση στον ήλιο. Ωστόσο εκτός από την έκθεση στον ήλιο, το δέρμα του λαιμού εκτίθεται συχνά σε αρώματα και κρέμες από διάφορα τοπικά προϊόντα και είναι πιθανό οι αντιδράσεις φωτοτοξικότητας ή φωτοευαισθησίας να μπορούν επίσης να συμβάλουν στην ανάπτυξη αυτής της κατάστασης (Παπαδόπουλος, 2015), (Bernstein et al., 2018).

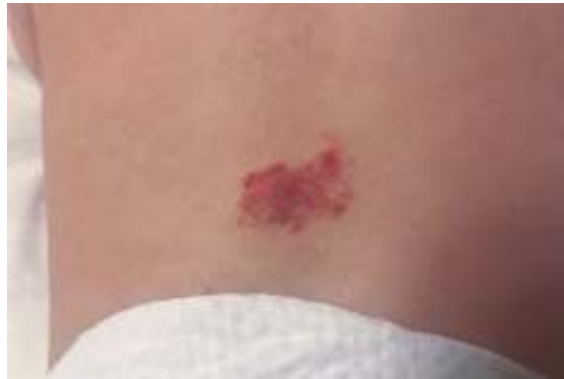Πολλοί τρόποι θεραπείας (υδροκινόνες, ηλεκτροκροκίδωση, κρυοθεραπεία, χημικά peeling, **παλμικά λέιζερ βαφής, λέιζερ KTP, λέιζερ Αργού** και συσκευές έντονου παλμικού φωτός) έχουν δοκιμαστεί για τη θεραπεία αυτής της διαταραχής. Η κλινική εμπειρία έδειξε ότι η επίτευξη της εκκαθάρισης είναι δύσκολη. Επιπλέον, αναλόγως την μέθοδο που έχει χρησιμοποιηθεί, έχουν αναφερθεί ανεπιθύμητες ενέργειες όπως

ουλές, υπομελάγχρωση και υπερμελάγχρωση, πορφύρα μετά τη θεραπεία, ερύθημα και εφελκίδες. **Πολλαπλές συνεδρίες είναι απαραίτητες για την επίτευξη του βέλτιστου αποτελέσματος** (Temiz et al., 2020).

## 10.2 Συγγενείς Αγγειακές Βλάβες

### 10.2.1 Αιμαγγειώματα

Τα αιμαγγειώματα είναι κοινά καλοήθεις αγγειακοί όγκοι που συχνά εμφανίζονται στην παιδική ηλικία. Περισσότερο από το 50% αυτών εμφανίζονται στην περιοχή της κεφαλής και του τραχήλου. Η τυπική πορεία ενός αιμαγγειώματος περιλαμβάνει μια περίοδο ταχείας διαστολής που ακολουθείται από μια παρατεταμένη περίοδο παλινδρόμησης. Η διάγνωση βασίζεται στο κλινικό ιστορικό, τη φυσική εξέταση και, όταν είναι ασαφής, υποβοηθείται με υπερηχογράφημα ή μαγνητική τομογραφία. Ενώ στην πλειοψηφία είναι μικρά, μη προβληματικά, και μπορεί να αντιμετωπιστούν συντηρητικά, μερικά αιμαγγειώματα μπορεί να σχετίζονται με υποκείμενα σύνδρομα (Hamilton, 2004), (DeHart & Richter, 2019).



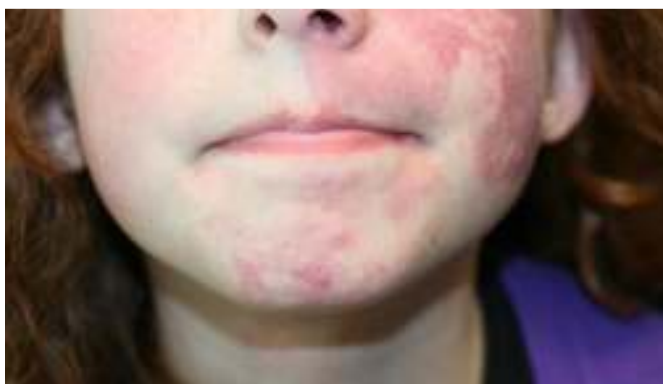Εικόνα 11: Αιμαγγείωμα

Πηγή: <https://iator.net/kliniki-dermatologia/aimmagiomata/>

Συμπτωματικές βλάβες μπορεί να αναπτύξουν εξέλκωση, αιμορραγία, διαταραχές της όρασης, λειτουργικούς περιορισμούς ή παραμόρφωση. Η ιδανική θεραπεία για ένα συμπτωματικό αιμαγγείωμα είναι συχνά πολυτροπική και μπορεί να διαφέρει ανάλογα με το μέγεθος, τη θέση και την εγγύτητα σε κρίσιμες δομές. Οι ιατρικές θεραπείες περιλαμβάνουν τοπικούς β-αποκλειστές, από του στόματος αγωγή ή ενέσεις στεροειδών. Η χειρουργική εκτομή και **οι θεραπείες με λέιζερ μπορεί να είναι απαραίτητες για τη βελτιστοποίηση των μακροπρόθεσμων αποτελεσμάτων** (DeHart & Richter, 2019).

### 10.2.2 Αγγειακές Δυσπλασίες

Οι αγγειακές δυσπλασίες είναι σύνθετες συγγενείς αγγειακές αλλοιώσεις, με ποικίλες κλινικές εικόνες, εξέλιξη και επιλογές θεραπείας, που επηρεάζουν βαθιά τη ζωή των ανθρώπων. Η ταξινόμηση και η κλινική διαχείρισή τους έχουν υποστεί σημαντικές αλλαγές με την πάροδο των ετών (Carqueja, Sousa, & Mansilha, 2018).



Εικόνα 12: Τριχοειδικές Δυσπλασίες (Port Wine Stains)

Πηγή:

<https://www.tzermias.gr/%CF%84%CF%81%CE%B9%CF%87%CE%BF%CE%B5%CE%B9%CE%B4%CE%B9%CE%BA%CE%B5%CF%82-%CE%B4%CF%85%CF%83%CF%80%CE%BB%CE%B1%CF%83%CE%B9%CE%B5%CF%82/>

Όπως περιγράφηκε από τους Mulliken και Glowacki το 1982, οι αγγειακές δυσπλασίες είναι παρούσες κατά τη γέννηση (αν και μερικές φορές δεν ανιχνεύονται μέχρι την εφηβεία ή και την ενηλικίωση) και συνήθως αναπτύσσονται αναλογικά με το άτομο, μπορεί να επεκταθούν ως απάντηση σε ορμονικές αλλαγές ή τραύματα και δεν υποχωρούν. Ορισμένες αγγειακές δυσπλασίες μπορούν να συνδεθούν με άλλες ανωμαλίες, όπως η υπερανάπτυξη των ιστών (Martinez-Lopez et al., 2019).

Οι αγγειακές δυσπλασίες έχουν απρόβλεπτη κλινική πορεία, είναι συχνά ανιάτες και συνοδεύονται από συμπτώματα όπως πόνος, πρήξιμο, λειτουργική δυσλειτουργία και δυσμορφία. Ως εκ τούτου, ο αντίκτυπός τους στην ποιότητα ζωής των ανθρώπων είναι σημαντικός (Carqueja, Sousa, & Mansilha, 2018).

### 10.3 Θεραπεία με laser

Η θεραπεία των αγγειακών βλαβών με την χρήση των laser βασίζεται στην αρχή της επιλεκτικής φωτοθερμόλυσης. Το χρωμοφόρο που απορροφά την ακτινοβολία στη θεραπεία των αγγειακών βλαβών είναι η αιμοσφαιρίνη στις διάφορες μορφές της. Η θεραπεία μπορεί να επιτευχθεί με την χρήση ποικίλων μηκών κύματος. Οι μέγιστες τιμές απορρόφησης είναι 418, 542 και 577–595 nm. Το μήκος κύματος 418 nm έχει την ισχυρότερη κορυφή απορρόφησης, αλλά απορροφάται ταυτόχρονα και από τη μελανίνη της επιδερμίδας και ως εκ τούτου μπορεί να προκαλέσει δυσχρωμικές μεταβολές μετά τη θεραπεία. Το γεγονός αυτό καθιστά τα μήκη κύματος 577-595 nm δυνητικά καταλληλότερα για την στόχευση των αγγειακών βλαβών, καθώς απορροφώνται λιγότερο από την μελανίνη και επομένως εμφανίζουν μικρότερο κίνδυνο εμφάνισης μελαγχρωματικών αλλοιώσεων (Goldberg, 2006) (Hamilton, 2004).

**Ο χρόνος θερμικής χαλάρωσης του υπό θεραπεία αγγείου εξαρτάται από τη διάμετρο του αγγείου αυτού.** Μπορεί να υπολογιστεί ο χρόνος θερμικής χαλάρωσης αγγείων διαφόρων μεγεθών και έτσι να προσαρμοστούν ανάλογα και οι παράμετροι του χρησιμοποιούμενου laser (Goldberg, 2006).

Υπάρχουν πολλές μεταβλητές για την αξιολόγηση των λέιζερ στη θεραπεία των αγγειακών βλαβών. Κατά την επιλογή ενός λέιζερ για τη θεραπεία αγγειακών βλαβών, πρέπει να ληφθούν υπόψη διάφορες παράμετροι όπως είναι:



- το βάθος και η διάμετρος των αγγείων
- το μήκος κύματος του λέιζερ
- η διάρκεια του παλμού
- το μέγεθος της φωτεινής δέσμης

(Zerbinati et al., 2022)

Οι τύποι laser που χρησιμοποιούνται για την θεραπεία των αγγειακών βλαβών είναι οι εξής:

1. Argon Laser (488-514 nm): Το λέιζερ Αργού έχει μήκος κύματος μεταξύ 488 και 514 nm. Αυτό το συγκεκριμένο μήκος κύματος απορροφάται καλά από την αιμοσφαιρίνη, αλλά απορροφάται επίσης καλά και από τη μελανίνη. Αυτό το μήκος κύματος συνδέεται επίσης με υψηλότερη συχνότητα εμφάνισης ουλών όταν χρησιμοποιείται στη συνεχή λειτουργία. Το λέιζερ Αργού χρησιμοποιήθηκε για πρώτη φορά για τη **θεραπεία αιμαγγειωμάτων**. Αν και αποτελεσματική, η έλλειψη εξειδίκευσης οδηγεί σε υψηλότερη συχνότητα εμφάνισης ουλών (Hamilton, 2004).
2. KTP laser (532 nm): Το μήκος κύματος του KTP (Potassium Titanyl Phosphate) laser είναι κοντά στην πρώτη κορυφή απορρόφησης της αιμοσφαιρίνης. Τα λέιζερ KTP είναι επί του παρόντος πολύ δημοφιλή για τη **θεραπεία των τηλεαγγειεκτασιών του προσώπου**. Η διάρκεια του παλμού των λέιζερ KTP είναι ρυθμιζόμενη και κυμαίνεται στο εύρος 1–50 ms. Το ίδιο ισχύει και για το μέγεθος της φωτεινής δέσμης το οποίο κυμαίνεται στο εύρος 1–6 mm (Goldberg, 2006).
3. Pulsed Dye laser (585-595 nm): Το Flash Lamp Pulsed Dye Laser (FLPDL) ήταν το πρώτο λέιζερ που αναπτύχθηκε με βάση την αρχή της επιλεκτικής φωτοθερμόλυσης. Ήταν ειδικά σχεδιασμένο για τη **θεραπεία δερματικών αγγειακών βλαβών**. Το αρχικό μήκος κύματος 577 nm, το οποίο αντιστοιχούσε στη δεύτερη μέγιστη απορρόφηση οξυαιμοσφαιρίνης, αργότερα άλλαξε σε 585 nm. Τα τρέχοντα μήκη κύματος περιλαμβάνουν επίσης 595 και 600 nm. Αυτά τα ελαφρώς μεγαλύτερα μήκη κύματος επιτρέπουν βαθύτερη διείσδυση της ακτίνας του λέιζερ σε βάθος περίπου 1,2 mm. Η μεταβλητή διάρκεια του εκπεμπόμενου παλμού από 450 μs έως και 1,5 ms είναι μικρότερη από το χρόνο θερμικής χαλάρωσης των αγγείων που περιλαμβάνουν τις περισσότερες δερματικές αγγειακές αλλοιώσεις. Η θεραπεία FLPDL με την χρήση μεγάλων μεγεθών φωτεινής δέσμης επιτρέπει ταχύτερη θεραπεία. Το μειονέκτημα του συγκεκριμένου λέιζερ είναι πως όταν αυτό χρησιμοποιείται με βραχύτερες διάρκειες παλμού, είναι η εμφάνιση μετεγχειρητικής πορφύρας, η οποία συνήθως διαρκεί 1–2 εβδομάδες μετά τη θεραπεία. Κατά γενικό κανόνα, αυτό το λέιζερ είναι ασφαλέστερο για ανθρώπους με τύπο δέρματος I-IV κατά Fitzpatrick. Για πιο σκουρόχρωμους τύπους δέρματος, η μελανίνη ανταγωνίζεται την αιμοσφαιρίνη για την απορρόφηση της ακτινοβολίας του λέιζερ. Αυτός ο ανταγωνισμός μπορεί επίσης να οδηγήσει σε μειωμένη κλινική ανταπόκριση και μόνιμη υπομελάγχρωση (Goldberg, 2006).  
Το Pulsed Dye Laser έχει γίνει η πρώτη επιλογή στη **θεραπεία των αιμαγγειωμάτων**. Πολλαπλές μελέτες έχουν καταδείξει την αποτελεσματικότητά του. Τα αιμαγγειώματα συνήθως αντιμετωπίζονται με μήκος κύματος 585 nm, διάρκεια παλμού 250 έως 450 χιλιοστά του δευτερολέπτου, μέγεθος φωτεινής δέσμης 5 mm και ενέργεια οπουδήποτε από 4,5 έως 9,5 J/cm<sup>2</sup>. Απαιτούνται 2 έως 10 θεραπείες πριν από την

υποχώρηση τους. Οι θεραπείες συνήθως απέχουν μεταξύ τους 6 έως 8 εβδομάδες (Hamilton, 2004).

## 11. Η χρήση των laser στην θεραπεία υπερμελαγχρωματικών αλλοιώσεων

Οι υπερμελαγχρωματικές αλλοιώσεις περιλαμβάνουν μία πληθώρα παθήσεων και κατηγοριοποιούνται ανάλογα με την θέση της χρωστικής στις εξής ομάδες: επιδερμίδικές, χοριακές και μικτές (επιδερμικές / χοριακές) μελαγχρωματικές βλάβες. Στις επιδερμίδικές υπερμελαγχρωματικές βλάβες συγκαταλέγονται: οι εφελίδες, οι café au lait κηλίδες, η ηλικιακή φακή, οι σπίλοι και οι σμηγματορροϊκή υπερκεράτωση. Στις χοριακές υπερμελαγχρωματικές βλάβες περιλαμβάνονται: ο μπλε σπίλος, ο σπίλος του Ota, ο σπίλος του Ito, αλλά και η δερματοστιξία. Τέλος, στις μικτές υπερμελαγχρωματικές βλάβες ανήκουν: το μέλασμα, η μεταφλεγμονώδης υπερμελάγχρωση, ο σπίλος του Becker, και ο μεικτός σπίλος. Οι προαναφερθείσες υπερμελαγχρωματικές αλλοιώσεις μπορεί να οφείλονται είτε στην υπέρμετρη αύξηση του αριθμού των μελανοκυττάρων είτε στην αυξημένη παραγωγή μελανίνης (Mokos et al., 2010), (Παπαδόπουλος, 2015).

### 11.1 Υπερμελαγχρωματικές Αλλοιώσεις

Παρακάτω αναλύονται μερικές από τις προαναφερθείσες αλλοιώσεις.

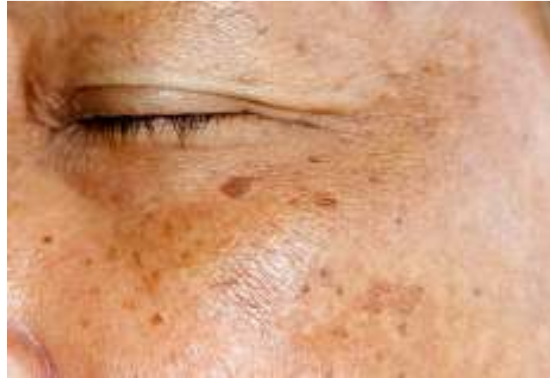- 🚩 **Εφελίδες (Εφηλίδες ή Φακίδες):** Πρόκειται για ασυμπτωματικές κηλίδες, με στρόγγυλο σχήμα και διάμετρο που κυμαίνεται από 0,5 έως 2 mm. Κυρίως, εντοπίζονται στις παρειές και στο μέτωπο, αλλά μπορεί να εμφανιστούν και στις εκτατικές επιφάνειες των αντιβραχίων και στους ώμους. Το χρώμα τους είναι εντονότερο τους θερινούς μήνες, καθώς η έκθεση στην ηλικιακή ακτινοβολία είναι αυξημένη, και συνήθως υποχωρούν μερικά ή ολικά τους χειμερινούς μήνες. Σε μεγάλο βαθμό παρουσιάζουν γενετική προδιάθεση, αλλά προκαλούνται από το ηλιακό φως.



Εικόνα 13: Εφηλίδες (Φακίδες)

Πηγή: <https://pattas-dermatologist.gr/%CE%B5%CF%86%CE%B7%CE%BB%CE%AF%CE%B4%CE%B5%CF%82/>

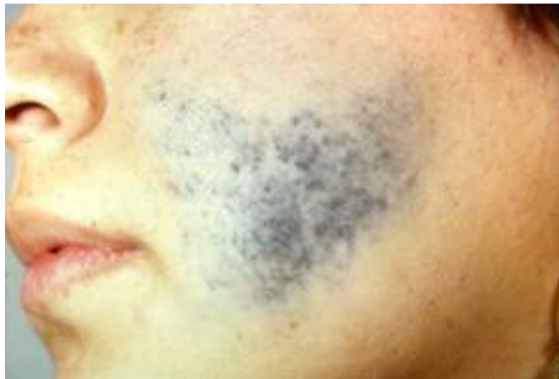- ✚ **Ηλιακή Φακή (ή Ηλιακές / Ακτινικές / Γεροντικές Φακές):** Πρόκειται για πολλαπλές κηλίδες στις ηλιοεκτεθειμένες περιοχές του σώματος. Συνήθως εμφανίζονται μετά την ηλικία των 40 ετών και αποτελούν ένα από τα χαρακτηριστικά του γηρασμένου δέρματος. Το μέγεθός τους κυμαίνεται από 3 έως 12 mm, και χαρακτηρίζονται από ανώμαλη, γωνιώδη περιφέρεια. Το μέγεθος και ο αριθμός τους αυξάνονται με το πέρασ των χρόνων. Τους θερινούς μήνες δεν παρατηρείται αλλαγή στο χρώμα ή στον αριθμό τους και δεν εξαφανίζονται κατά τον χειμώνα, σε αντίθεση με τις εφελίδες. Αποτελούν σημείο προσοχής – επικινδυνότητας για εμφάνιση μελανώματος.



Εικόνα 14: Ηλιακή Φακή

Πηγή: <https://tsakiriamalia.gr/item/melagchromatikes-kilides/>

- ✚ **Σπίλος του Ota:** Πρόκειται για ετερόπλευρο, συγγενή σπίλο, που εμφανίζεται στην παιδική ηλικία και ύστερα παραμένει για την υπόλοιπη ζωή του ατόμου. Παρατηρείται κυρίως σε άτομα της κίτρινης φυλής, στη μετωπιαία, κροταφική και ζυγωματική περιοχή, στα πλαϊνά της μύτης και στο αυτί. Σπανιότερα, μπορεί να προσβάλλει τον επιπεφυκότα, τον σκληρό χιτώνα του οφθαλμού, το βλεννογόνο της παρειάς και του ρινοφάρυγγα. Η αλλαγή του χρώματος των κηλίδων σε πιο σκούρες, ερμηνεύεται ως μετανάστευση των μελανοκυττάρων σε βαθύτερα σημεία του χορίου.

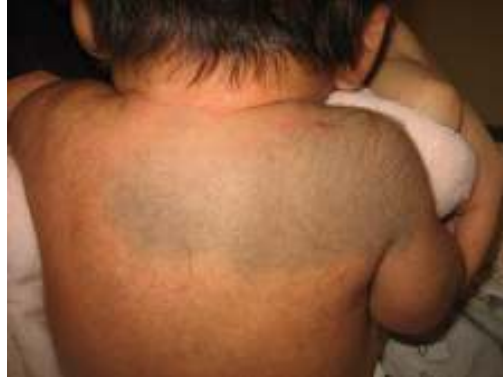

Εικόνα 15: Σπίλος του Ota

Πηγή:

<https://medtech.med.wayne.edu/dermatology/index.php?album=Atlas%20Contents/Nevus/Nevus%20of%20Ota&image=Nevus+OTA+%283%29.jpg>

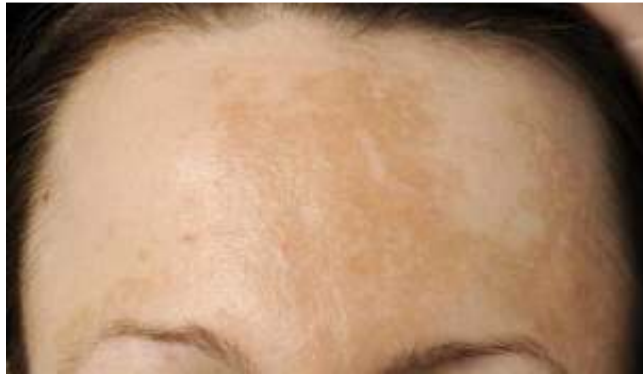- ✚ **Σπίλος του Ito:** Παρουσιάζει τα ίδια κλινικά και ιστοπαθολογικά χαρακτηριστικά με τον σπίλο του Ota, αλλά οι περιοχές στις οποίες εμφανίζεται είναι: υπερκλείδια, στην περιοχή των ώμων ή στην περιοχή του δελτοειδούς μυός.



Εικόνα 16: Σπίλος του Ito

Πηγή: [https://en.wikipedia.org/wiki/Nevus\\_of\\_Ito](https://en.wikipedia.org/wiki/Nevus_of_Ito)

- ✚ **Μέλασμα (ή Χλόασμα ή Πανάδες):** Πρόκειται για κατά τόπους, κηλιδώδη αυξημένη μελάγχρωση στο πρόσωπο. Η κατάσταση προδιατίθεται ή επιδεινώνεται από την εγκυμοσύνη. Άλλα αίτια εμφάνισης του μελάσματος αποτελούν η έκθεση στο ηλιακό φως και η λήψη αντισυλληπτικών φαρμάκων δια του στόματος.



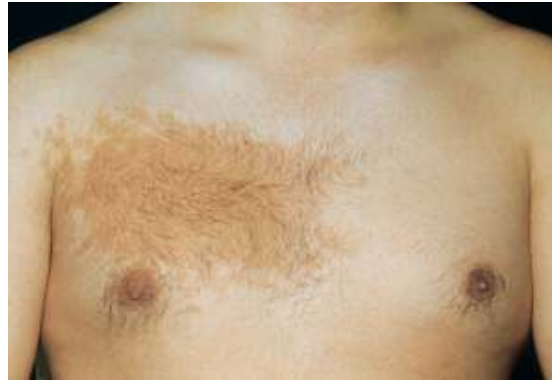Εικόνα 17: Μέλασμα (Πανάδες)

Πηγή:

<https://dralexioiu.gr/%CF%83%CF%85%CF%87%CE%BD%CE%BF%CF%84%CE%B5%CF%81%CE%B5%CF%83-%CE%B4%CE%B5%CF%81%CE%BC%CE%B1%CF%84%CE%B9%CE%BA%CE%B5%CF%83-%CF%80%CE%B1%CE%B8%CE%B7%CF%83%CE%B5%CE%B9%CF%83/%CE%BC%CE%AD%CE%BB%CE%B1%CF%83%CE%BC%CE%B1-%CF%87%CE%BB%CF%8C%CE%B1%CF%83%CE%BC%CE%B1-%CF%80%CE%B1%CE%BD%CE%AC%CE%B4%CE%B5%CF%82/>

- ✚ **Σπίλος του Becker (ή μελάνωση του Becker ή μελαγχρωματικός, έντριχος σπίλος του Becker):** Πρόκειται για πλάκα μονήρη και ετερόπλευρη, η οποία εντοπίζεται συνήθως στους ώμους, στην ράχη ή στο

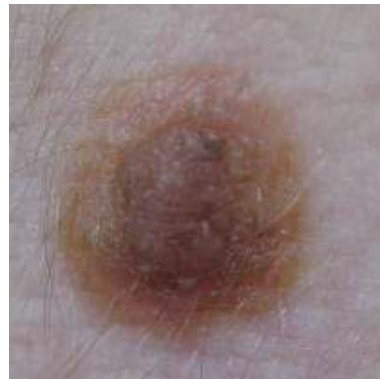
στήθος. Σπανιότερα μπορεί να εντοπιστεί στα άνω άκρα ή αλλού. Η βλάβη αυτή εμφανίζεται κυρίως σε άνδρες, κατά την δεύτερη δεκαετία της ζωής τους. Η πλάκα χαρακτηρίζεται από σαφή όρια, ανώμαλη περιφέρεια και μέγεθος που φτάνει τα 15 cm ή και παραπάνω. Δημιουργείται από σταδιακά εμφανιζόμενες, συρρέουσες μελαγχρωματικές νησίδες. Η βλάβη παραμένει αναλλοίωτη καθ' όλη την διάρκεια της ζωής του ατόμου. Ύστερα από περίπου δύο χρόνια μετά την πρώτη εμφάνισή της, στην πλάκα εμφανίζονται μαύρες, παχιές τρίχες. Το δέρμα παρουσιάζει ρυτίδες και είναι παχύτερο προς το κέντρο της βλάβης.



Εικόνα 18: Σπίλος του Becker

Πηγή: <https://arnaderm.gr/spilos-becker/>

- ✚ **Μεικτός σπίλος:** Πρόκειται για περίπτωση κυανού σπίλου, πάνω στον οποίο βρίσκεται ένας κοινός μελανοκυτταρικός σπίλος.



Εικόνα 19: Μεικτός Σπίλος

Πηγή: <https://spiloi.gr/miktoi-spiloi/>

(Du Vivier, 2002), (Praetorius, Sturm & Steingrimsson, 2014), (Παπαγαρυφάλλου, 2017)

### 11.2 Θεραπεία με laser

Τα Q-switched laser παράγουν ταχείες, παλμικές εκρήξεις ενέργειας που ταιριάζουν με το χρόνο θερμικής χαλάρωσης των μικρών σωματιδίων μελανίνης. Τα λέιζερ QS που χρησιμοποιούνται στην αντιμετώπιση μελαγχρωματικών αλλοιώσεων

περιλαμβάνουν το QS ruby laser (QSRL, 694 nm), το QS Nd:YAG laser (532 και 1.064 nm) και το QS Alexandrite laser (QSAL, 755 nm). Το ruby laser, το Alexandrite laser και το διοδικό laser μακρύ παλμού έχουν, επίσης, χρησιμοποιηθεί για τη θεραπεία μελαγχρωματικών αλλοιώσεων (Mokos et al., 2010).

Από το 2004, η εισαγωγή της φωτοθερμόλυσης με την χρήση συστημάτων fractional από τον Manstein και τον Anderson με την πρωτότυπη συσκευή τους έχει φέρει επανάσταση στο πεδίο της χειρουργικής με λέιζερ. Η φωτοθερμόλυση με την χρήση συστήματος fractional αναφέρεται στην κλασματική εκπομπή φωτός σε μικροσκοπικές ζώνες θεραπείας, δημιουργώντας μικρά σημεία τραυματισμού στο δέρμα.

#### ➤ Εφελίδες

Οι εφελίδες σχετίζονται κυρίως με το ανοιχτόχρωμο δέρμα και το ξανθό/ κόκκινο χρώμα των μαλλιών και εμφανίζονται κατά την πρώιμη παιδική ηλικία, υποδηλώνοντας ότι ο σχηματισμός των φακίδων στα νεαρά άτομα είναι σε μεγάλο βαθμό γενετικά καθορισμένος (Praetorius & Sturm & Steingrimsson, 2014).

Στις μη επεμβατικές μεθόδους θεραπείας που χρησιμοποιούνται για τη θεραπεία των εφελίδων ανήκουν τα αντηλιακά, οι τοπικές λευκαντικές κρέμες, τα τοπικά ρετινοειδή, φυσικές θεραπείες και χημικές φλούδες. Οι πιο επεμβατικές διαδικασίες περιλαμβάνουν: θεραπείες με λέιζερ, κρυοχειρουργική και καυτηρίαση με ραδιοσυχνότητες (RF). Τα μικρότερα μήκη κύματος (< 600 nm) απαιτούν σχετικά λιγότερη ενεργειακή ροή, ενώ σε μεγαλύτερα μήκη κύματος απαιτείται υψηλότερη ροή για την παραγωγή αποδοτικής φωτοθερμικής αντίδρασης (A. Singh & Goyal & P. Singh, 2022).

#### **Χρησιμοποιούμενα laser**

Την τελευταία δεκαετία, έχει αναφερθεί πως οι εφελίδες αποχρωματίζονται σημαντικά και καθαρίζουν με τα λέιζερ QSAL και Nd:YAG. Το 2000, ο Jang και οι συνάδελφοί του ανέφεραν τη χρήση ενός QSAL για τις εφελίδες σε 197 Κορεάτες άτομα, εκ των οποίων όλοι εμφάνισαν τουλάχιστον 76% κάθαρση μετά από κατά μέσο όρο 1,5 θεραπείες (Polder et al., 2011).

Ορισμένες έρευνες έχουν αναφέρει την χρήση Nd: YAG laser χαμηλής ροής για την αφαίρεση εφελίδων, για 8- 10 συνεδρίες με μεσοδιάστημα μίας βδομάδας. Αν και αποτελεσματική μέθοδος, στην βιβλιογραφία σημειώνεται πως υπάρχει ο κίνδυνος υπομελάγχρωσης μετά από πολλαπλές χρήσης του συγκεκριμένου λέιζερ σε συχνά χρονικά διαστήματα. Ως εκ τούτου, απαιτείται προσοχή κατά την εκτέλεση αυτής της διαδικασίας και οι κίνδυνοι θα πρέπει να εξηγούνται στα άτομα. Το τροποποιημένο πρωτόκολλο θεραπειών προτείνει την χρήση λέιζερ με χαμηλή ροή και μεγάλη διάμετρο ακτίνας (10 mm), με συνεδρίες που εκτελούνται μία φορά ανά 2 εβδομάδες (αντί για εβδομαδιαίες θεραπείες), για 6 έως 8 συνεδρίες. Αυτό θεωρείται το καταλληλότερο, καθώς μειώνει τον κίνδυνο υπομελάγχρωσης (Singh A. & Goyal & Singh P., 2022).

#### ➤ Ηλιακή Φακί

Οι ηλιακές φακές εξαρτώνται περισσότερο από περιβαλλοντικούς παράγοντες, σε αντίθεση με τις εφελίδες, καθώς προκύπτουν από τη συσσωρευμένη βλάβη στο

δέρμα, που προκαλείται από την ηλιακή ακτινοβολία και εμφανίζεται με την πάροδο του χρόνου (Praetorius, Sturm & Steingrimsson, 2014).

Τα λέιζερ QS, όπως το QS Nd:YAG, χρησιμοποιούνται για περισσότερα από 15 χρόνια για τη θεραπεία των ηλιακών φακών. Λέιζερ Αλεξανδρίτη (QS και μακρού παλμού) έχουν επίσης χρησιμοποιηθεί για τη θεραπεία της ηλιακής φακής.

Μεταξύ όλων των υπερμελαγχρωματικών βλαβών, η ηλιακή φακή δείχνει πιθανώς την καλύτερη απόκριση στη θεραπεία με λέιζερ. Οι ηλιακές φακές συνήθως εξασθενούν κατά 50% ή περισσότερο μετά από μία μόλις συνεδρία. Πλήρης εξάλειψη παρατηρείται συνήθως μετά από τρεις θεραπείες σε διαστήματα 6 έως 8 εβδομάδων (Polder et al., 2011).

➤ Σπίλος του Ota και Σπίλος του Ito

Οι γυναίκες προσβάλλονται πιο συχνά από τους άνδρες σε αναλογία 5:1. Επίσης, η εμφάνισή τους είναι πιο συχνή σε άτομα Ασιατικής και Αφρικανικής καταγωγής και λιγότερο συχνή σε λευκούς. Αν και ο κίνδυνος κακοήθους μελανώματος είναι πολύ περισσότερο σε Ιλευκούς από ό, τι σε άλλες φυλές.

Απαιτείται θεραπεία για αισθητικούς σκοπούς ή εάν παρατηρηθεί οποιοσδήποτε κακοήθης μετασχηματισμός. Η θεραπεία εξαρτάται από το μέγεθος και την έκταση της βλάβης.

Αν και το QSRL είναι το πιο ευρέως χρησιμοποιούμενο λέιζερ για την αντιμετώπιση των συγκεκριμένων σπύλων, τα λέιζερ QSA και QS Nd: YAG είναι εξίσου αποτελεσματικά. Μελέτες έχουν δείξει πως ο σπίλος του Ota και ο σπίλος του Ito παρουσιάζουν εξαιρετική θεραπευτική ανταπόκριση στα λέιζερ μεγαλύτερου μήκους κύματος, αλλά απαιτούνται πολλαπλές συνεδρίες θεραπείας, ενώ οι υποτροπές είναι ασυνήθιστες. Δεδομένου ότι το QSRL έχει υψηλότερο φάσμα απορρόφησης για τη μελανίνη, υπάρχει η πιθανότητα να οδηγήσει σε χρωστικές ανωμαλίες στο ασιατικό δέρμα και, ως εκ τούτου, το QS Nd: YAG 1064 nm είναι το προτιμώμενο λέιζερ σε πιο σκουρόχρωμο δέρμα. Το ίδιο δεν ισχύει για τον δυτικό κόσμο, όπου είναι πιο ανοιχτόχρωμος ο τύπος δέρματος και προτιμάται το QSRL.

(Mokos et al., 2010), (Rani & Sardana, 2019), (Agarwal & Patel, 2022)

➤ Μέλασμα

Το μέλασμα παρατηρείται κυρίως σε άτομα με σκουρόχρωμους τύπους δέρματος. Ο συνολικός επιπολασμός υπολογίζεται πως είναι περίπου μεταξύ 8,8% και 40%, ανάλογα με την εθνικότητα του πληθυσμού και τη γεωγραφική περιοχή. Η θεραπευτική διαχείριση του μελάσματος αποτελεί πρόκληση, καθώς έχει υψηλά ποσοστά υποτροπών που επηρεάζουν σημαντικά την ποιότητα ζωής των ανθρώπων. Τονίζεται πως καμία μεμονωμένη θεραπεία δεν είναι καθολικά αποτελεσματική. Η χρωστική μπορεί να βρίσκεται στην επιδερμίδα, στο χόριο, ή και στα δύο. Παρόμοια με άλλες παραδοσιακές μεθόδους, η θεραπεία με λέιζερ παράγει ποικίλα αποτελέσματα. Μερικές φορές παρατηρείται ακόμη και επιδείνωση της κατάστασης.

Η θεραπεία με λέιζερ έχει μελετηθεί εκτενώς στη θεραπεία του μελάσματος. Έχουν χρησιμοποιηθεί διάφορες συσκευές: κλασματικό λέιζερ CO<sub>2</sub>,, picosecond Alexandrite laser λέιζερ, λέιζερ βρωμιούχου χαλκού, λέιζερ pixel Erbium YAG, λέιζερ Pulsed Dye (PDL), λέιζερ χαμηλής ροής Q Switched Nd: YAG, λέιζερ

μακρού παλμού Nd: YAG, λέιζερ Q Switched Nd: λέιζερ YAG, λέιζερ Pixel Q Switched Nd: λέιζερ YAG (PQS)

(Mokos et al., 2010), (Neagu et al., 2022)

➤ Σπίλος του Becker

Η αφαίρεση με λέιζερ του σπίλου του Becker είναι δύσκολη. Και πάλι, υπάρχει μια μεταβλητή απόκριση και υψηλό ποσοστό υποτροπών. Τα λέιζερ μακρού παλμού μπορεί να αποδειχθούν πιο αποτελεσματικά στη θεραπεία του (Mokos et al., 2010).

### 11.3 Η εφαρμογή

#### 1. Πριν την εφαρμογή

Αρχικά, τονίζεται πως υπάρχουν πιθανές ανησυχίες που πρέπει να αντιμετωπιστούν πριν εξεταστεί το ενδεχόμενο χρήσης λέιζερ για την αντιμετώπιση μελαγχρωματικών βλαβών. Αυτές περιλαμβάνουν:

- ✚ Χρήση λέιζερ για την αφαίρεση βλαβών που έχουν καλοήγη μορφολογία στη δερματοσκόπηση ή τη συνεστιακή μικροσκοπία, είναι σταθερές, δηλαδή χωρίς σημάδια ανάπτυξης και βλάβες με γνωστές βιολογικές συμπεριφορές.
- ✚ Αποφυγή της αφαίρεσης μελαγχρωματικών βλαβών με λέιζερ σε πληθυσμούς που διατρέχουν αυξημένο κίνδυνο για εμφάνιση μελανώματος
- ✚ Προσδιορισμός της μορφολογικής καταλληλότητας μιας συγκεκριμένης βλάβης για εκτομή με λέιζερ

Κατά την προετοιμασία για μια εφαρμογή λέιζερ για την αντιμετώπιση μίας μελαγχρωματικής αλλοίωσης, ένα πλήρες ιατρικό ιστορικό θα πρέπει να λαμβάνεται, συμπεριλαμβανομένου ενός ιστορικού αλλεργίας σε τοπικά αναισθητικά και φάρμακα. Ενδείκνυται η συμπλήρωση ενός ερωτηματολογίου σχετικά με ιατρικές ασθένειες που μπορεί να επηρεάσουν τα λέιζερ QS (όπως για παράδειγμα η ρευματοειδής). Η χρήση της ισοτρετινοΐνης πρέπει να αποφεύγεται 6 μήνες πριν από τη θεραπεία. Η θεραπεία με λέιζερ με ταυτόχρονη χρήση ισοτρετινοΐνης έχει αποδειχθεί ότι προκαλεί καθυστερημένη επούλωση καθώς και σχηματισμό ουλών. Η προφύλαξη με βαλακυκλοβίρη ενδείκνυται για όλες τις διαδικασίες και ειδικότερα σε άτομα που παρουσιάζουν ευαισθησία. Τα άτομα θα πρέπει να συμβουλευονται να αποφεύγουν την έκθεση στον ήλιο πριν και την εβδομάδα μετά τη θεραπεία με λέιζερ. Αυτοί που έχουν μια τάση προς εμφάνιση υπερμελάγχρωσης, χρειάζονται ενημέρωση σχετικά με τη χρήση αντηλιακού ευρέος φάσματος. Παράλληλα, θα πρέπει να ερωτηθούν σχετικά με την παρουσία καλλυντικών τατουάζ, τα οποία μπορεί να αλλοιωθούν, εάν τα λέιζερ QS εφαρμοστούν πάνω από αυτά. Οι άνθρωποι θα πρέπει να έχουν ρεαλιστικές προσδοκίες σχετικά με τον αριθμό των θεραπειών που θα χρειαστούν για τη βελτίωση της κατάστασής τους. **Σε πολλές περιπτώσεις, δεν είναι δυνατή η πλήρης εκκαθάριση.** Επιπλέον, τα άτομα μπορούν να λάβουν γραπτά φυλλάδια που θα περιγράφουν λεπτομερώς τη διαδικασία και τη μετεγχειρητική φροντίδα του τραύματος. Πρέπει να λαμβάνεται συγκατάθεση κατόπιν ενημέρωσης. Φυσικά, θα πρέπει να ληφθούν φωτογραφίες πριν από την εφαρμογή. Όλοι οι παραβρισκόμενοι στο δωμάτιο όπου γίνεται η εφαρμογή χρειάζονται κατάλληλη προστασία ματιών, δηλαδή γυαλιά που είναι ειδικά για το μήκος κύματος της συσκευής.

Μετά από συνεννόηση, εκτελούνται test spots σε περιοχές της βλάβης. Το σκεπτικό για τη διενέργεια δοκιμών είναι διπλό. Από την πλευρά του χειριστή, με τη θεραπεία



των περιοχών δοκιμής με αρκετές ενεργειακές πυκνότητες, η πυκνότητα που θα παράγει την καλύτερη θεραπευτική απόκριση μπορεί να προσδιορισθεί. Από την πλευρά του ατόμου, παίρνει μια ιδέα της δυσφορίας που σχετίζεται με τη θεραπεία, τον τύπο της δερματικής αντίδρασης που πρέπει να αναμένεται, τον χρόνο επούλωσης και τον βαθμό εξασθένησης της βλάβης.

(Rogers et al., 2017), (Polder et al., 2011), (Nelson & Applebaum, 1992)

## 2. Κατά τη διάρκεια της εφαρμογής

Μόλις προσδιοριστούν οι βέλτιστοι παράμετροι, μπορεί να ξεκινήσει η θεραπεία ολόκληρης της βλάβης. Για μικρές βλάβες όπως φακίδες ή ηλιακή φακή, ολόκληρη η βλάβη μπορεί να αντιμετωπιστεί σε μία μόνο συνεδρία. Κατά τη θεραπεία μεγαλύτερων βλαβών, όπως ο σπίλος του Becker, απαιτούνται συνήθως πολλαπλές θεραπείες. Ένα διάγραμμα της βλάβης του ατόμου που δείχνει τη θέση των σημείων και των παραμέτρων της εφαρμογής διατηρείται σε αρχείο. Ο παλμός λέιζερ περιγράφεται γενικά ως ανεκτός. Οι απόψεις για την χρήση αναισθησίας ποικίλλουν σημαντικά. Ωστόσο, θεωρείται πως εάν τα άτομα παραπονούνται για έντονη δυσφορία, μπορεί να χορηγηθεί τοπικό αναισθητικό. Υπάρχει μια ελάχιστη αίσθηση καψίματος, η οποία διαρκεί 2 έως 3 ώρες μετά την εφαρμογή (Nelson & Applebaum, 1992), (Yates et al., 2015).

## 3. Μετά την εφαρμογή

Αμέσως μετά την έκθεση στο λέιζερ, παρατηρείται μια υπερυψωμένη λευκή εφελκίδα. Η λευκή εμφάνιση συνήθως υποχωρεί εντός 4 έως 6 ωρών. Ο βαθμός της άμεσης φλεγμονώδους απόκρισης είναι ανάλογος με την παρεχόμενη ενεργειακή πυκνότητα. Πρόσθετο ξεθώριασμα της βλάβης θα σημειωθεί τις επόμενες εβδομάδες. Άλλες αλλαγές που ίσως παρατηρηθούν κατά την άμεση μετεγχειρητική περίοδο περιλαμβάνουν οίδημα, υπεραιμία του περιβάλλοντος φυσιολογικού δέρματος και ήπιος πόνος. Η κατάλληλη ανακούφιση επιτυγχάνεται συνήθως με παγοκύστες, ήπια αναλγητικά ή με την εφαρμογή μαλακτικών όπως το τζελ αλόης βέρα, το οποίο φαίνεται να προτιμάται λόγω της άμεσης ψυκτικής του αίσθησης. Τόσο το οίδημα όσο και η υπεραιμία είναι παροδικά και συνήθως υποχωρούν σε 24 έως 72 ώρες. Δεν απαιτούνται επίδεσμοι. Συνιστάται στα άτομα να προσέχουν να μην τραυματιστεί η περιοχή εφαρμογής και να εφαρμόζουν τοπική αντιβιοτική αλοιφή εάν χρειαστεί. Δεν υπάρχουν περιορισμοί στην δραστηριότητα. Τέλος, συνιστάται η αποφυγή της υπερβολικής έκθεσης στον ήλιο και επαρκής αντιηλιακή προστασία (Nelson & Applebaum, 1992).

### 11.4 Πλεονεκτήματα και Μειονεκτήματα

Το βασικότερο πλεονέκτημα της θεραπείας των μελαγχρωματικών αλλοιώσεων με την χρήση των λέιζερ, σε σύγκριση με τις συμβατικές μεθόδους θεραπείας, είναι στην αρχή της επιλεκτικής φωτοθερμόλυσης. Λόγω της θεωρίας αυτής, η θερμική νέκρωση των μελανοσωμάτων συμβαίνει με περιορισμένη εξάπλωση της νέκρωσης στους περιβάλλοντες ιστούς. Ως εκ τούτου, το αισθητικό αποτέλεσμα είναι συχνά εξαιρετικό, με ελάχιστη πιθανότητα εμφάνισης ουλών. Επιπλέον, η θεραπεία με λέιζερ θεωρείται μια πολύ υποφερτή διαδικασία.

Δυστυχώς, υπάρχουν και μερικά μειονεκτήματα. Πρωτίστως, τα θεραπευτικά αποτελέσματα δεν είναι πάντα καλά. Σε αρκετές περιπτώσεις, η βλάβη επανεμφανίζεται ως συνέπεια της βαθιάς εντόπισης της χρωστικής στο δέρμα ή της διέγερσης των υπολειμματικών μελανοκυττάρων στο παρακείμενο επιθήλιο. Στην

πραγματικότητα, η μεγαλύτερη πρόκληση βρίσκεται στο να καθοριστεί πότε μια βλάβη έχει άτυπα χαρακτηριστικά ή πιθανότητα για κακοήγη μετασχηματισμό. Δεν υπάρχουν μακροχρόνιες μελέτες σχετικά με τις πιθανές επιβλαβείς επιδράσεις της έκθεσης με λέιζερ στα μελανοκύτταρα. Επομένως, παραμένει ασαφές εάν η θερμική βλάβη που προκαλείται από λέιζερ έχει μακροπρόθεσμες επιβλαβείς επιπτώσεις σε αυτά τα κύτταρα. Από την άλλη πλευρά, ορισμένοι ερευνητές υποστηρίζουν ότι η ακτινοβολία λέιζερ μειώνει τον κίνδυνο κακοήθους μετασχηματισμού αφαιρώντας τον κύριο όγκο των κυττάρων με εγγενές δυναμικό κακοήθους εξέλιξης. Επομένως, στις περισσότερες περιπτώσεις συνιστάται η δερματοσκόπηση.

(Mokos et al., 2010)

## 12. Οδηγίες μετά από κάθε συνεδρία LASER

Γενικότερα, έπειτα από κάθε εφαρμογή laser, ανεξάρτητα από το είδος του laser και τον σκοπό εφαρμογής του, ο επαγγελματίας χειριστής οφείλει να δώσει στο άτομο που δέχθηκε την ακτινοβολία μία σειρά από οδηγίες, οι οποίες είναι οι εξής:

1. Αποφυγή έκθεσης στην ηλιακή ακτινοβολία και τακτική ανανέωση του αντιηλιακού στις περιοχές εφαρμογής του laser.
2. Αποφυγή ένδυσης με στενά ρούχα στις περιοχές εφαρμογής την ακτίνας
3. Αποφυγή τριβής των περιοχών εφαρμογής
4. Απαραίτητη η ενυδάτωση του οργανισμού από το στόμα
5. Αποφυγή χρήσης καλλυντικών, ιδιαίτερα όσων περιέχουν οινόπνευμα, διότι ερεθίζει το δέρμα.

(Παπαδόπουλος, 2015)

## 13. Ανεπιθύμητες ενέργειες από την χρήση laser

Έπειτα από μία συνεδρία με laser το άτομο μπορεί να εμφανίσει ανεπιθύμητες ενέργειες, οι οποίες είναι μέτριας βαρύτητας και παροδικές, εξαφανίζονται μετά από λίγες ώρες ή και ημέρες. Κάποιες επιπλοκές όμως μπορεί να είναι και πιο σοβαρές. Οι παρενέργειες αυτές, είναι αντιδράσεις του δέρματος που εκδηλώνονται στην μειοψηφία των ατόμων που θα δεχθούν την ακτινοβολία. Ωστόσο, είναι καθήκον του επαγγελματία χειριστή να ενημερώσει τον ενδιαφερόμενο για τις ενδεχόμενες επιπλοκές που μπορεί να υπάρξουν έπειτα από την συνεδρία (Παπαδόπουλος, 2015) (Λεονταρίδου, 2006) (Ευλογία, 2010).

Οι παρενέργειες που μπορεί να προκύψουν από την χρήση laser μπορεί να οφείλονται:

1. Στο βάθος του δέρματος όπου δρα η ακτίνα του laser (όσο μεγαλύτερο είναι το βάθος δράσης της ακτινοβολίας τόσο πιο πιθανή είναι η εμφάνιση επιπλοκών).
2. Στον φωτότυπο του ενδιαφερόμενου (οι παρενέργειες είναι πιο πιθανό να συμβούν σε άτομα με πιο σκούρα δέρματα).
3. Σε παραλείψεις στην λήψη του ιστορικού (άτομα παρουσιάζουν κάποια αντένδειξη θα εμφανίσουν παρενέργειες).

(Παπαδόπουλος, 2015)

Οι επιπλοκές που μπορεί να προκύψουν έπειτα από την χρήση της ακτινοβολίας είναι οι εξής:

1. Αίσθημα πόνου ή καψίματος
2. Απλός έρπης
3. Αντιδραστική υπερτρίχωση
4. Διαταραχές οράσεως
5. Δυσχρωμικές μεταβολές (υπερμελάγχρωση και υπομελάγχρωση)
6. Έγκαυμα
7. Ερύθημα
8. Κνησμός
9. Μόλυνση
10. Οίδημα
11. Ουλές
12. Πετέχειες

(Παπαδόπουλος, 2015) (Λεονταρίδου, 2006)

### 13.1 Αίσθημα πόνου

Ο κάθε άνθρωπος έχει διαφορετικά όρια στον πόνο. Για αυτό και η αίσθηση του πόνου κατά την εφαρμογή της ακτινοβολίας είναι υποκειμενική για τον καθένα. Για την αποφυγή του έντονου πόνου κατά την εφαρμογή συστήνεται η ψύξη του δέρματος.

Αυτή μπορεί να γίνει με διάφορους τρόπους:

1. Με διάφανη γέλη (gel), η οποία τοποθετείται πριν την εφαρμογή πάνω στο δέρμα
2. Με την χρήση πάγου τοπικά στην περιοχή όπου δέχεται την ακτινοβολία
3. Με σύστημα ψεκασμού κρύου αέρα το οποίο μπορεί να διαθέτει μία συσκευή laser

(Παπαδόπουλος, 2015)

### 13.2 Απλός έρπης

Η ερπητική λοίμωξη αποτελεί γενικά αντένδειξη για την εφαρμογή ακτινοβολίας, ακόμη κι αν η εμφάνιση του έρπητα είχε γίνει πριν αρκετό καιρό. Αυτό συμβαίνει διότι έπειτα από την εφαρμογή της ακτινοβολίας ο έρπης μπορεί να ενεργοποιηθεί ξανά. Για αυτόν τον λόγο, εάν ένα άτομο θέλει να ξεκινήσει οποιαδήποτε εφαρμογή με την χρήση laser, θα πρέπει να απευθυνθεί σε κάποιον γιατρό ώστε να του χορηγήσει αντιική αγωγή. **Όταν υπάρχει ενεργός έρπης απαγορεύεται οποιαδήποτε εφαρμογή ακτινοβολίας** (Λεονταρίδου, 2006).

### 13.3 Αντιδραστική υπερτρίχωση

Είναι σύνηθες φαινόμενο στην αποτρίχωση με την χρήση ακτινοβολίας. Σε αυτή την περίπτωση τρίχες μπορεί να αναπτυχθούν στην περιοχή όπου έχει γίνει η εφαρμογή του laser ή σε γεινιάζουσες περιοχές (Λεονταρίδου, 2006).

### 13.4 Διαταραχές οράσεως

Οι διαταραχές της οράσεως είναι πιθανό να συμβούν σε οποιοδήποτε άτομο βρίσκεται στο δωμάτιο και να προκύψουν από την οφθαλμική έκθεση στην ακτίνα του λέιζερ. Τραυματισμοί μπορεί να προκληθούν μέσω άμεσης έκθεσης της δέσμης στο μάτι ή μέσω της ανάκλαση της δέσμης. Η προστασία των ματιών από την ακτίνα του laser γίνεται με την χρήση ειδικών γυαλιών, καθώς το βλέφαρο από μόνο του δεν

μπορεί να προστατεύσει το μάτι. Εάν τα μάτια εκτεθούν στην ακτίνα μπορεί να υποστούν ανεπανόρθωτη βλάβη. Επίσης, η ακτίνα μπορεί να προκαλέσει μερική απώλεια της όρασης για μερικά λεπτά. Επομένως, η τήρηση των μέτρων προστασίας εξασφαλίζει μία ασφαλή και χωρίς παρενέργειες συνεδρία (Παπαδόπουλος, 2015) .

### **13.5 Δυσχρωμικές μεταβολές**

Οι διαταραχές στην μελάγχρωση του δέρματος κατά την χρήση laser περιλαμβάνουν την υπερμελάγχρωση και την υπομελάγχρωση. Ο κίνδυνος εμφάνισης δυσχρωμικών μεταβολών είναι υψηλότερος σε άτομα με σκούρο φωτοτύπο (φωτότυποι τύπου III-VI κατά Fitzpatrick) και σε άτομα που έχουν μαυρίσει υπερβολικά έπειτα από έκθεση στον ήλιο. Τέτοιες επιπλοκές μπορούν να περιοριστούν με την χρήση fractional laser (Prohaska & Hohman, 2022).

#### **13.5.1 Υπερμελάγχρωση**

Σε αυτή την περίπτωση το δέρμα γίνεται πιο σκούρο από ότι ήταν εξ αρχής. Εμφανίζεται κυρίως σε άτομα με σκούρο φωτοτύπο ( φωτότυποι τύπου III και IV κατά Fitzpatrick) ή όταν χρησιμοποιείται πολύ μεγάλη ενέργεια. Η βλάβη υποχωρεί έπειτα από δύο με τέσσερις μήνες με την κατάλληλη θεραπεία (Παπαδόπουλος, 2015), (Λεονταρίδου, 2006), (Λεονταρίδου, 2017)

#### **13.5.2 Υπομελάγχρωση**

Σε αυτή την περίπτωση το χρώμα του δέρματος γίνεται πιο ανοιχτό από ότι ήταν εξ αρχής. Αυτό οφείλεται στην μείωση των μελανοκυττάρων. Η μελανογένεση σταματά με αποτέλεσμα να αλλάζει και το χρώμα του δέρματος. Ο βαθμός της υπομελάγχρωσης εξαρτάται από το βάθος που έχει δράση η ακτινοβολία και από την θερμική καταστροφή που έχει πραγματοποιηθεί. Χρειάζεται αρκετό χρονικό διάστημα για να επανέλθει το αρχικό χρώμα του δέρματος (Παπαδόπουλος, 2015), (Λεονταρίδου,2006), (Λεονταρίδου, 2017).

### **13.6 Έγκαυμα**

Μετά από την εφαρμογή της ακτινοβολίας μπορεί να προκληθεί ένα ήπιο έγκαυμα στο δέρμα ή να εμφανιστούν και φυσαλίδες. Το έγκαυμα συνήθως είναι πρώτου βαθμού, και σπανιότερα δευτέρου βαθμού. Αυτό συμβαίνει όταν η ενέργεια που χρησιμοποιείται είναι πολύ υψηλή, με αποτέλεσμα την θερμική καταστροφή του δέρματος ή όταν τα συστήματα ψύξης δεν λειτουργούν σωστά. Είναι μία επιπλοκή που εμφανίζεται κυρίως στα άτομα με πιο σκούρο δέρμα ή σε κάποιον που έχει εκτεθεί στην ηλιακή ακτινοβολία πριν ή και μετά από την εφαρμογή. Σε αυτά τα άτομα παρατηρείται μία αλλαγή στο χρώμα του δέρματος, η οποία μπορεί να διαρκέσει εβδομάδες ή και μήνες. Το δέρμα είτε γίνεται πιο σκούρο είτε πιο ανοιχτό στην περιοχή όπου έγινε η εφαρμογή της ακτινοβολίας (Παπαδόπουλος, 2015), (Λεονταρίδου, 2006) (Prohaska & Hohman, 2022).

### **13.7 Ερύθημα**

Η εμφάνιση του ερυθήματος στο δέρμα του ατόμου μπορεί να συμβεί είτε μετά την εφαρμογή της ακτινοβολίας είτε κατά την διάρκεια της εφαρμογής. Πρέπει να γίνεται έλεγχος των περιοχών όπου έγινε η εφαρμογή, έτσι ώστε να γίνονται οι απαραίτητες αλλαγές στις τεχνικές παραμέτρους. Το δέρμα αντιδρά στην όλη διαδικασία ξεκινώντας μία διαδικασία επούλωσης. Με αυτόν τον τρόπο αυξάνεται η αιματική ροή και η αγγειογένεση, με αποτέλεσμα την εμφάνιση ερυθήματος. Ο βαθμός του ερυθήματος μπορεί να είναι διαφορετικός σε κάθε άνθρωπο και εξαρτάται από το

βάθος διείσδυσης της ακτίνας και την θερμότητα που φθάνει στο δέρμα. Το ερύθημα υποχωρεί έπειτα από αρκετές ημέρες (Παπαδόπουλος, 2015), (Λεονταρίδου, 2006).

### 13.8 Κνησμός

Ο κνησμός μπορεί να εμφανιστεί μετά από δύο εβδομάδες από την εφαρμογή της ακτινοβολίας. Η αντιμετώπιση του μπορεί να γίνει με την εφαρμογή καλλυντικών προϊόντων με αντικνησμώνδη συστατικά (Παπαδόπουλος, 2015).

### 13.9 Μόλυνση

Η μόλυνση του δέρματος μετά την εφαρμογή της ακτινοβολίας κυρίως οφείλεται σε βακτήρια, μύκητες ή ιούς. Είναι πιο πιθανό να προκληθεί σε δέρματα που φέρουν κάποιο έγκαυμα ή σε περιπτώσεις όπου υπάρχουν φυσαλίδες στην επιφάνεια του δέρματος που μπορεί να επιμολυνθούν, με αποτέλεσμα την εμφάνιση ουλών (Παπαδόπουλος, 2015), (Λεονταρίδου, 2006).

### 13.10 Οίδημα

Μετά την εφαρμογή της ακτινοβολίας μπορεί να εμφανιστεί μέτριο ή έντονο οίδημα. Μπορεί να διαρκέσει δύο έως τρεις ημέρες, ενώ υποχωρεί έπειτα από πέντε έως επτά ημέρες. Η χρήση κρύων επιθεμάτων μπορεί να βοηθήσει στην υποχώρηση του (Παπαδόπουλος, 2015).

### 13.11 Ουλές

Μετά από την εφαρμογή της ακτινοβολίας μπορεί να προκύψουν ουλές, οι οποίες μπορεί να είναι ερυθηματώδεις ή υπερτροφικές. Οι ουλές οφείλονται σε βλάβη που έχει γίνει βαθιά στους ιστούς (Παπαδόπουλος, 2015). Όλα τα άτομα θα πρέπει να συμβουλευτούν σχετικά με τον πιθανό κίνδυνο ουλών. Τα άτομα που έχουν υποβληθεί σε θεραπείες με ακτινοβολία μπορεί επίσης να διατρέχουν αυξημένο κίνδυνο ουλών. Τα άτομα θα πρέπει να συμβουλευτούν να σταματήσουν την εφαρμογή εάν υπάρχουν ενδείξεις εμφάνισης ουλών ώστε να είναι δυνατή η έγκαιρη θεραπεία (Prohaska & Hohman, 2022).

### 13.12 Πετέχειες

Η εμφάνιση των πετεχειών δεν είναι ανησυχητική μετά την εφαρμογή της ακτινοβολίας. Οφείλεται σε υποεπιδερμικές αιμορραγίες της βασικής μεμβράνης. Η παρουσία τους στο δέρμα διαρκεί λίγες εβδομάδες (Παπαδόπουλος, 2015).

## 14. ΑΝΤΕΝΔΕΙΞΕΙΣ

Η αποφυγή των ανεπιθύμητων ενεργειών που προαναφέρθηκαν, από την εφαρμογή του laser, επιτυγχάνεται με την λήψη του ιστορικού του ατόμου που υποβάλλεται στην εκάστοτε συνεδρία. Οι πληροφορίες από το ιστορικό οδηγούν στον εντοπισμό κάποιας ενδεχόμενης αντένδειξης που μπορεί να παρουσιάζει το άτομο (Παπαδόπουλος, 2015).

### 14.1 Γενικές Αντενδείξεις

Γενικές αντενδείξεις για την εφαρμογή του laser είναι οι εξής:

1. Αιμοφιλία
2. Αλφισμός
3. Ανοσοκαταστολή
4. Άτομα με βηματοδότη
5. Άτομα που έχουν υποβληθεί σε βαθύ χημικό peeling με φαινόλη

6. Άτομα με φωτότυπο V και VI κατά Fitzpatrick
7. Άτομα με νόσο του Darier
8. Άτομα που εκτίθενται συστηματικά στο ήλιο
9. AIDS
10. Δέρμα που έχει εκτεθεί πρόσφατα στον ήλιο
11. Δέρμα με ανοιχτό τραύμα
12. Δέρμα με υπερτροφικές ουλές
13. Έκζεμα
14. Επιληψία
15. Εμφυτεύματα με χρυσά νήματα
16. Ενεργή λοίμωξη
17. Ερπητική λοίμωξη
18. Ερύθημα
19. Ερυθματώδης λύκος
20. Ηπατίτιδα C
21. Ιστορικό κακή επούλωσης τραυμάτων
22. Ιστορικό χηλοειδών
23. Κύηση
24. Λήψη φωτοευαίσθητων φαρμάκων
25. Μέλασμα
26. Μελαγχρωματικοί σπίλοι
27. Μεταφλεγμονώδης μελάγχρωση
28. Μόνιμο μακιγιάζ
29. Νεοπλάσματα
30. Πανάδες
31. Πελάγρα
32. Πορφυρίες
33. Πέμφιγα
34. Πολύμορφο ερύθημα
35. Σακχαρώδης διαβήτης
36. Σοβαρή καρδιοπάθεια ή πνευμονολογικό νόσημα
37. Τατουάζ (δερματοστιξία)
38. Φλεγμονώδης ακμή
39. Φωτοαλλεργία
40. Φωτοδερματίτιδα

(Παπαδόπουλος, 2015) (Λεονταρίδου, 2006) (Ευλογιά, 2010)

Η εφαρμογή του laser κατά την διάρκεια της κύησης δεν έχει αποδειχθεί επιστημονικά ότι κάνει κακό στο έμβρυο. Παρόλα αυτά συμπεριλαμβάνεται στις αντενδείξεις προκειμένου να αποφευχθεί οποιαδήποτε ενδεχόμενο πρόβλημα (Λεονταρίδου, 2006)

#### **14.2 Αντενδείξεις λόγω του φαινομένου Koebner**

Το ισομορφικό φαινόμενο Koebner είναι η εμφάνιση νέων βλαβών του δέρματος, ταυτόσημων με την υποκείμενη δερματική νόσο του ανθρώπου, έπειτα από τραυματισμό, σε περιοχές του σώματος όπου δεν υπήρχε βλάβη. Χαρακτηριστικό παράδειγμα αποτελεί η ψωρίαση. Συγκεκριμένα, εάν τραυματιστεί μία περιοχή του δέρματος ενός ατόμου που πάσχει από ψωρίαση, τότε στο σημείο του τραύματος θα εμφανιστεί, ψωρίαση έπειτα από λίγες ημέρες ακόμη κι αν προηγουμένως δεν υπήρχε στο σημείο αυτό. Η αιτιολογία αυτού του φαινομένου είναι άγνωστη.

Παθήσεις που εμφανίζουν αυτό το φαινόμενο είναι οι εξής:

1. Αγγειίτιδα
2. Καρκινώματα
3. Λειχήνας
4. Λεύκη
5. Λευχαιμία δέρματος
6. Λιποειδική ιστοκυττάρωση
7. Μυξοίδημα
8. Νόσος Darier
9. Νόσος Hailey-Hailey
10. Ξάνθωμα
11. Πολυεστιακή δικτυοϊστοκυττάρωση
12. Πολύμορφο ερύθημα
13. Σληρομοιξήδημα
14. Ψωρίαση

(Παπαδόπουλος, 2015)

#### **14.3 Φάρμακα που αποτελούν αντενδείξεις για την εφαρμογή του laser**

1. Αζιθρομυκίνη
2. Ακιτρεκίνη
3. Αμιοδαρόνη
4. Αναλγητικά
5. Αντιϊσταμινικά
6. Αντικαταθλιπτικά
7. Αντιμυκητιασικά
8. Αντισυλληπτικά
9. Αντιφλεγμονώδη
10. Ηρεμιστικά
11. Ισονιαζίδη
12. Κορτιζόνη
13. Μεθοτρεξάνη
14. Μινοξιδίλη
15. Ρετινοϊκό οξύ
16. Τετρακυκλίνες
17. Τουβλοταμίδη
18. Τρετινοΐνη
19. Χλωροπρομαμίδη
20. Ψωραλένια

(Παπαδόπουλος, 2015)

## 15. Έρευνα – Μελέτη

### 15.1 Μεθοδολογία της έρευνας

Η παρούσα μελέτη αποτελεί μία ποσοτική έρευνα, η οποία έχει στόχο την εξαγωγή ενός συμπεράσματος σχετικά με την ικανοποίηση των ανθρώπων από την απαλλαγή της ανεπιθύμητης τρίχωσης.

Αντίθετα με την ποιοτική έρευνα, η οποία χρησιμοποιείται κυρίως στις κοινωνικές επιστήμες και προσπαθεί να ερευνήσει και να ερμηνεύσει σε βάθος ένα κοινωνικό φαινόμενο, στόχος της ποσοτικής έρευνας είναι η διερεύνηση των αιτιών της αλλαγής των κοινωνικών φαινομένων. Αυτό, το πετυχαίνει ο ερευνητής με την χρήση στατιστικών μεθόδων, αριθμητικών δεδομένων αλλά και αντικειμενικής μέτρησης. Χρησιμοποιείται συνήθως αντιπροσωπευτικό δείγμα παρατηρήσεων επιδιώκοντας τα αποτελέσματα να γενικευτούν στο ευρύτερο σύνολο. Με άλλα λόγια, ο βασικός σκοπός της ποσοτικής έρευνας είναι να μετατραπούν όλα τα δεδομένα της έρευνας σε αριθμητική ή στατιστική γλώσσα, ώστε να είναι δυνατό να προσμετρηθούν με μαθηματική ακρίβεια και να συγκριθούν οι ποσότητές τους (εξ ου και ο όρος ποσοτική έρευνα).

Σε αυτό το είδος έρευνας χρησιμοποιείται αυτό που ονομάζεται Deductive Reasoning, δηλαδή ο ερευνητής αρχίζει με μία ήδη υπάρχουσα θεωρία - αναμένει μία απάντηση. Η μελέτη αποσκοπεί στην επαλήθευση μιας υπόθεσης μέσω αριθμητικών στοιχείων. Στην συγκεκριμένη έρευνα η αρχική υπόθεση ήταν πως η αποτρίχωση, δηλαδή η απαλλαγή από την ανεπιθύμητη τριχοφυΐα, προσφέρει ένα αίσθημα ικανοποίησης στους ανθρώπους. Αυτή η υπόθεση όντως επαληθεύτηκε, ύστερα από την στατιστική ανάλυση των απαντήσεων του ερωτηματολογίου.

Τα στοιχεία – δεδομένα οφείλουν να είναι αντικειμενικά, δίχως προκαταλήψεις. Βέβαια, εδώ αξίζει να σημειωθεί πως η επίτευξη της επιστημονικής αντικειμενικότητας αποτελεί ένα ιδεατό και όχι πραγματικότητα. Ο ερευνητής δεν είναι ικανός να εξασφαλίσει τη δική του, προσωπική αντικειμενικότητα, π.χ. η επιλογή του θέματος προς διερεύνηση και οι σχετικές ερευνητικές ερωτήσεις. Επίσης, τα στοιχεία πρέπει να είναι αποδεικτέα, να μπορούν, δηλαδή, να αποδειχθούν και από άλλους και τέλος ελεγχόμενα: όχι άσχετα στοιχεία. Η συλλογή των δεδομένων γίνεται με δομημένα πρωτόκολλα, όπως κλίμακες και δοκίμια επιτευγμάτων.

Η δειγματοληψία αφορά στην επιλογή ενός δείγματος συμμετεχόντων από τον πληθυσμό - πηγή (source population) που περιλαμβάνει όλους τους υποψήφιους συμμετέχοντες. Στην παρούσα μελέτη ο πληθυσμός – πηγή περιλαμβάνει όλα τα άτομα που υποβάλλονται στην διαδικασία της αποτρίχωσης. Στη συνέχεια, έγινε επιλογή ενός δείγματος από αυτόν τον πληθυσμό – πηγή, το οποίο αποτελεί τον μελετώμενο πληθυσμό της μελέτης (study population). Η μέθοδος δειγματοληψίας που ακολουθήθηκε από τους ερευνητές ονομάζεται δειγματοληψία χωρίς πιθανότητα (non probability sampling), στην οποία είναι άγνωστη η πιθανότητα επιλογής κάθε ατόμου του πληθυσμού - πηγή στον μελετώμενο πληθυσμό.

Το ερωτηματολόγιο που χρησιμοποιείται στην ποσοτική έρευνα είναι δομημένο, δηλαδή σε κάθε ερώτηση του ερωτηματολογίου υποδεικνύεται μία σειρά πιθανών απαντήσεων που καλείται να απαντήσει ο ερωτηθής. Τα παρόντα ερωτηματολόγια απεστάλησαν μέσω ηλεκτρονικού ταχυδρομείου. Επιπρόσθετα, τα ερωτηματολόγια κοινοποιήθηκαν και σε άλλα μέσα κοινωνικής δικτύωσης όπως για παράδειγμα το Facebook, το Messenger, και το Instagram. Παράλληλα, ένα ποσοστό των ερωτηματολογίων μοιράστηκε σε επιλεγμένα κέντρα αισθητικής.



Η πλειοψηφία των ερωτήσεων που επιλέχθηκαν είναι κλειστού τύπου. Ωστόσο, υπάρχει και μία ερώτηση ανοιχτού τύπου έτσι ώστε να μην περιοριστεί η ελευθερία των ερωτηθέντων να απαντήσουν κάτι διαφορετικό από τις απαντήσεις που προτείνονται στο ερωτηματολόγιο στη συγκεκριμένη ερώτηση. Η ερώτηση ανοιχτού τύπου είναι η ερώτηση 2. Οι ερωτήσεις που επιλέχθηκαν ήταν απλές και εύκολα κατανοητές για την διευκόλυνση των ερωτηθέντων. Οι απαντήσεις των ερωτηθέντων είναι ιδιωτικού χαρακτήρα, καθώς οποιαδήποτε δεδομένα και πληροφορίες συλλέχθηκαν είναι άκρως εμπιστευτικά και ανώνυμα, ενώ εννοείται πως τα προσωπικά στοιχεία τους προστατεύονται πλήρως.

(Μαντζούκας, 2007), (Παπαγεωργίου, 2014), (Νομικού, 2016), (Γαλάνης, 2017)

## 15.2 Ερωτηματολόγιο

Οι δύο πρώτες ερωτήσεις ανήκουν στην κατηγορία των δημογραφικών στοιχείων και αφορούν το φύλο και την ηλικία των ερωτηθέντων. Οι ερωτήσεις 3-5, αναφέρονται στην ανεπιθύμητη τριχοφυΐα. Πιο συγκεκριμένα, στο αν και σε ποιες περιοχές εμφανίζουν ανεπιθύμητη τριχοφυΐα οι ερωτηθέντες αλλά και σε τι βαθμό τους ενοχλεί η παρουσία της. Οι ερωτήσεις 6 και 7 επικεντρώνονται στις κοινωνικές αντιλήψεις όσων ερωτήθηκαν, καθώς η 6η ερώτηση σχετίζεται με την αντίληψη πως το γυναικείο σώμα πρέπει να είναι αποτριχωμένο, ενώ η 7η με αυτήν πως η αποτρίχωση στους άνδρες ελαττώνει την αρρενωπότητά τους. Η 8η ερώτηση επιδεικνύει την μέθοδο ή τις μεθόδους αποτρίχωσης που επιλέγουν να χρησιμοποιήσουν οι ερωτώμενοι. Οι ερωτήσεις 9-12 απευθύνονται αποκλειστικά στα άτομα που έχουν επιλέξει ως μέθοδο την αποτρίχωση με λέιζερ. Αυτό συμβαίνει καθώς επισημαίνουν τον λόγο επιλογής του λέιζερ ως μέθοδο αποτρίχωσης, τον τύπο του λέιζερ που χρησιμοποιούν την περιοχή ή τις περιοχές του προσώπου και του σώματος που γίνεται η εφαρμογή του και φυσικά αν έχει ολοκληρωθεί ο απαραίτητος αριθμός συνεδριών. Τέλος, οι ερωτήσεις 13, 14 και 15 προβάλλουν τα πιθανά ψυχικά οφέλη της αποτρίχωσης εφόσον μιλούν για την αυξημένη αυτοπεποίθηση μετά από κάθε συνεδρία, το αίσθημα ικανοποίησης με τα αποτελέσματα της αποτρίχωσης και τη βελτιωμένη ψυχολογία ύστερα από κάθε συνεδρία αντίστοιχα.

## 15.3 Αποτελέσματα Ερωτηματολογίου

### Ανάλυση Δεδομένων

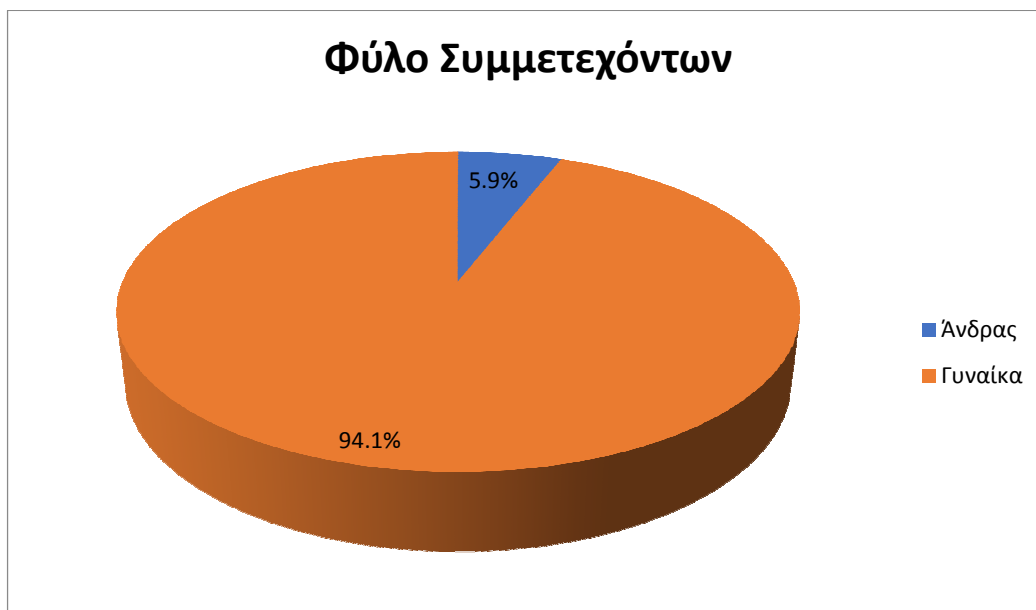
Η ανάλυση των δεδομένων πραγματοποιήθηκε με στατιστική και γραφήματα ανά ερώτηση που τέθηκε στο ερωτηματολόγιο της παρούσας έρευνας – μελέτης. Υπήρξαν 205 συμμετέχοντες στο σύνολο.

Από τους 205 συμμετέχοντες στην έρευνα, οι 12 ήταν άνδρες και οι 193 ήταν γυναίκες. Τα αποτελέσματα παρουσιάζονται παρακάτω σε μορφή πινάκων και γραφημάτων.

**Πίνακας 1: Φύλο Συμμετεχόντων**

ΦΥΛΟ	ΑΠΑΝΤΗΣΕΙΣ
ΑΝΔΡΑΣ	12 (5,9%)
ΓΥΝΑΙΚΑ	193 (94,1%)

**Γράφημα 1: Φύλο Συμμετεχόντων**

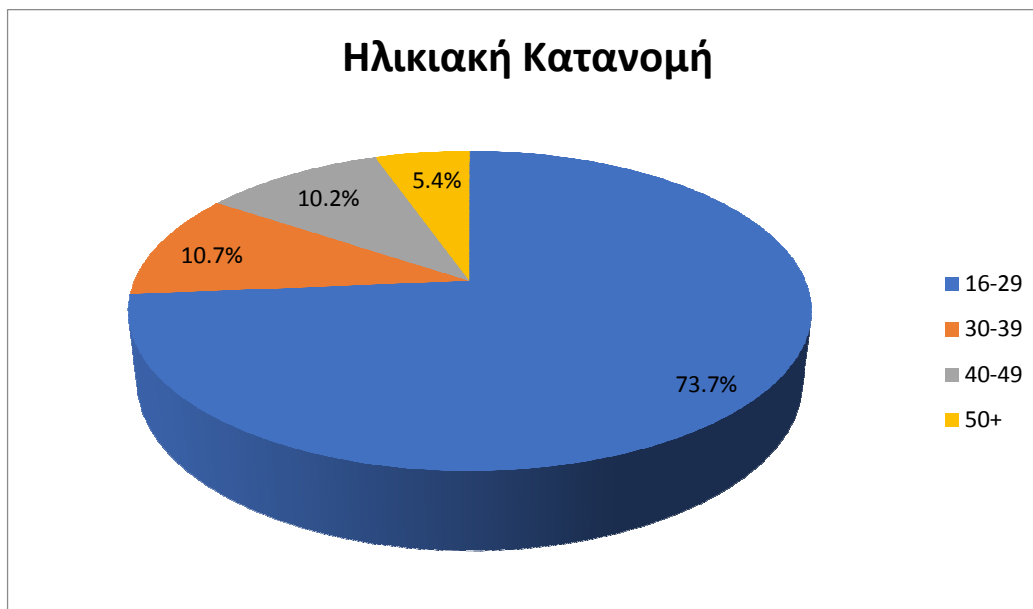


Από τους 205 συμμετέχοντες στην έρευνα, απάντησαν και οι 205.

**Πίνακας 2: Ηλικία Συμμετεχόντων**

ΗΛΙΚΙΑ	ΑΠΑΝΤΗΣΕΙΣ
16-29	151 (73,7%)
30-39	22 (10,7%)
40-49	21 (10,2%)
50+	11 (5,4%)

**Γράφημα 2: Ηλικία Συμμετεχόντων**

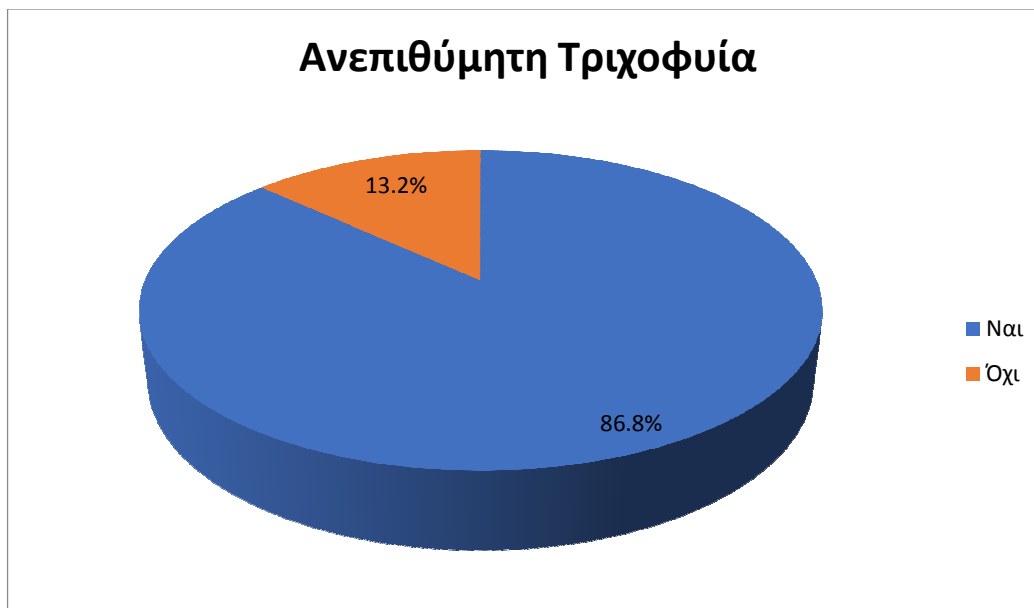

Από τους 205 συμμετέχοντες στην έρευνα, απάντησαν και οι 205.

**Πίνακας 3: Ανεπιθύμητη Τριχοφυΐα**

<b>ΑΝΕΠΙΘΥΜΗΤΗ ΤΡΙΧΟΦΥΪΑ</b>	<b>ΑΠΑΝΤΗΣΕΙΣ</b>
ΝΑΙ	178 (86,8%)
ΌΧΙ	27 (13,2%)

**Γράφημα 3: Ανεπιθύμητη Τριχοφυΐα**

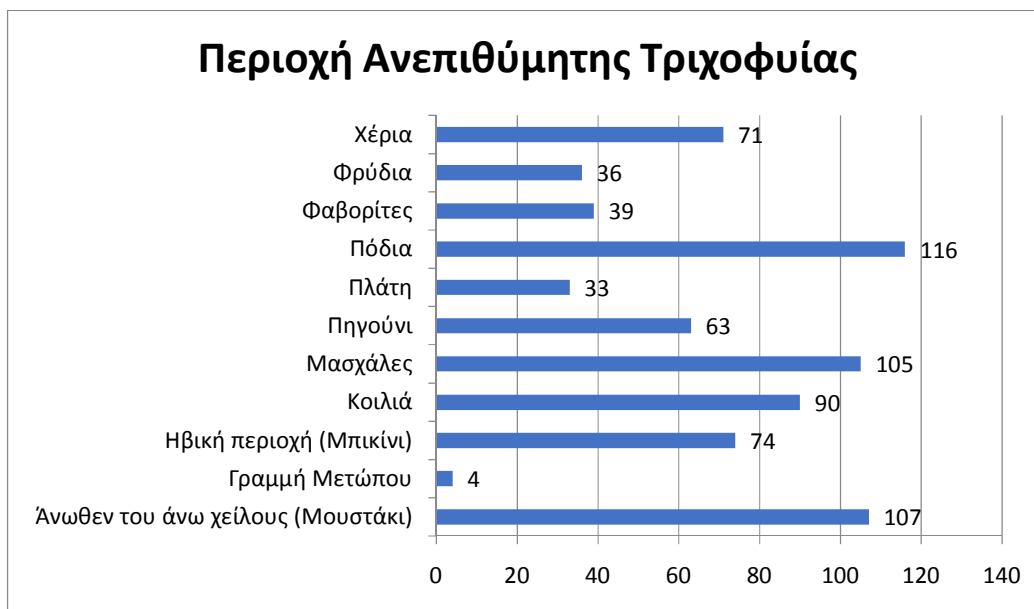


Από τους 205 συμμετέχοντες στην έρευνα, απάντησαν οι 178.

**Πίνακας 4: Περιοχή Ανεπιθύμητης Τριχοφυΐας**

ΠΕΡΙΟΧΗ ΑΝΕΠΙΘΥΜΗΤΗΣ ΤΡΙΧΟΦΥΪΑΣ	ΑΠΑΝΤΗΣΕΙΣ
ΑΝΩΘΕΝ ΤΟΥ ΑΝΩ ΧΕΙΛΟΥΣ (ΜΟΥΣΤΑΚΙ)	107 (60,1%)
ΓΡΑΜΜΗ ΜΕΤΩΠΟΥ	4 (2,2%)
ΗΒΙΚΗ ΜΠΕΡΙΟΧΗ (ΜΠΙΚΙΝΙ)	74 (41,6%)
ΚΟΙΛΙΑ	90 (50,6%)
ΜΑΣΧΑΛΕΣ	105 (59%)
ΠΗΓΟΥΝΙ	63 (35,4%)
ΠΛΑΤΗ	33 (18,5%)
ΠΟΔΙΑ	116 (65,2%)
ΦΑΒΟΡΙΤΕΣ	39 (21,9%)
ΦΡΥΔΙΑ	36 (20,2%)
ΧΕΡΙΑ	71 (39,9%)

**Γράφημα 4: Περιοχή Ανεπιθύμητης Τριχοφυΐας**

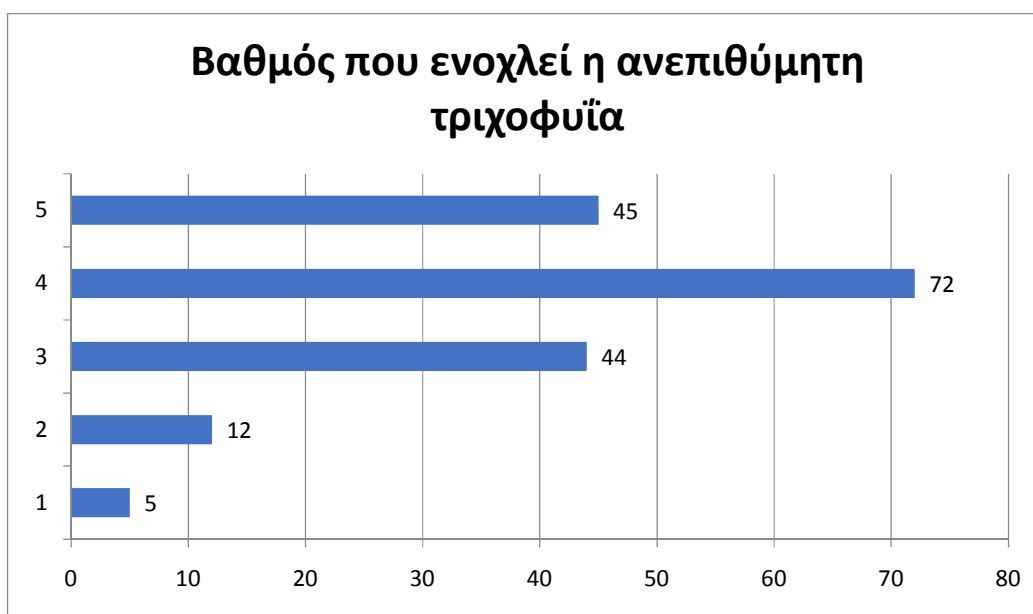


Από τους 205 συμμετέχοντες στην έρευνα, απάντησαν οι 178.

**Πίνακας 5: Βαθμός που ενοχλεί η ανεπιθύμητη τριχοφυΐα**

<b>ΒΑΘΜΟΣ ΠΟΥ ΕΝΟΧΛΕΙ Η ΑΝΕΠΙΘΥΜΗΤΗ ΤΡΙΧΟΦΥΪΑ</b>	<b>ΑΠΑΝΤΗΣΕΙΣ</b>
1	5 (2,8%)
2	12 (6,7%)
3	44 (24,7%)
4	72 (40,4%)
5	45 (25,3%)

**Γράφημα 5: Βαθμός που ενοχλεί η ανεπιθύμητη τριχοφυΐα**

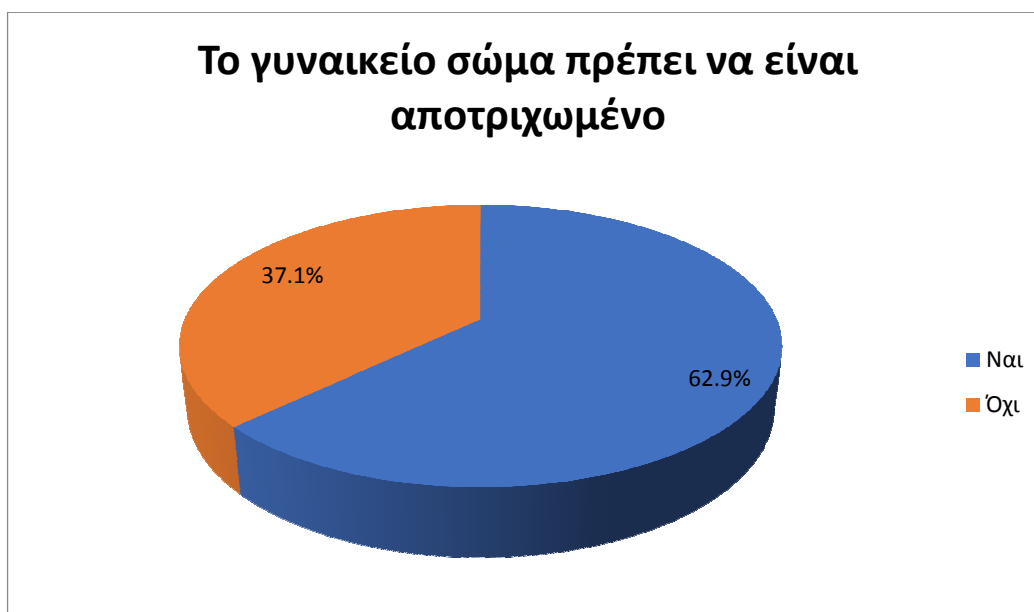

Από τους 205 συμμετέχοντες στην έρευνα, απάντησαν και οι 205.

**Πίνακας 6: Το γυναικείο σώμα πρέπει να είναι αποτριχωμένο**

ΤΟ ΓΥΝΑΙΚΕΙΟ ΣΩΜΑ ΠΡΕΠΕΙ ΝΑ ΕΙΝΑΙ ΑΠΟΤΡΙΧΩΜΕΝΟ	ΑΠΑΝΤΗΣΕΙΣ
ΝΑΙ	129 (62,9%)
ΌΧΙ	76 (37,1%)

**Γράφημα 6: Το γυναικείο σώμα πρέπει να είναι αποτριχωμένο**

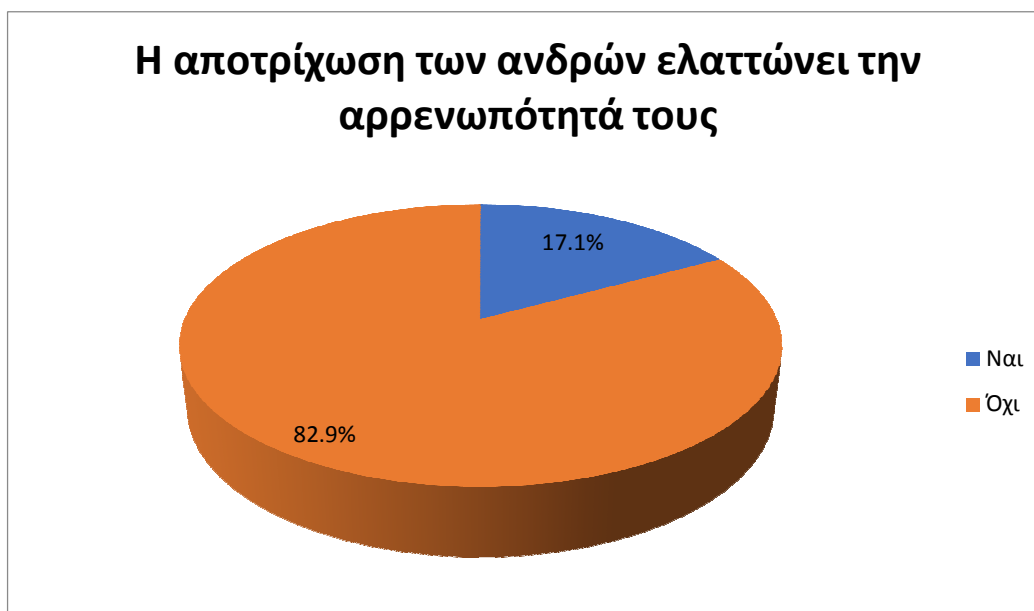


Από τους 205 συμμετέχοντες στην έρευνα, απάντησαν και οι 205.

**Πίνακας 7: Η αποτρίχωση των ανδρών ελαττώνει την αρρενωπότητά τους**

<b>Η ΑΠΟΤΡΙΧΩΣΗ ΤΩΝ ΑΝΔΡΩΝ ΕΛΑΤΤΩΝΕΙ ΤΗΝ ΑΡΡΕΝΩΠΟΤΗΤΑ ΤΟΥΣ</b>	<b>ΑΠΑΝΤΗΣΕΙΣ</b>
ΝΑΙ	35 (17,1%)
ΌΧΙ	170 (82,9%)

**Γράφημα 7: Η αποτρίχωση των ανδρών ελαττώνει την αρρενωπότητά τους**



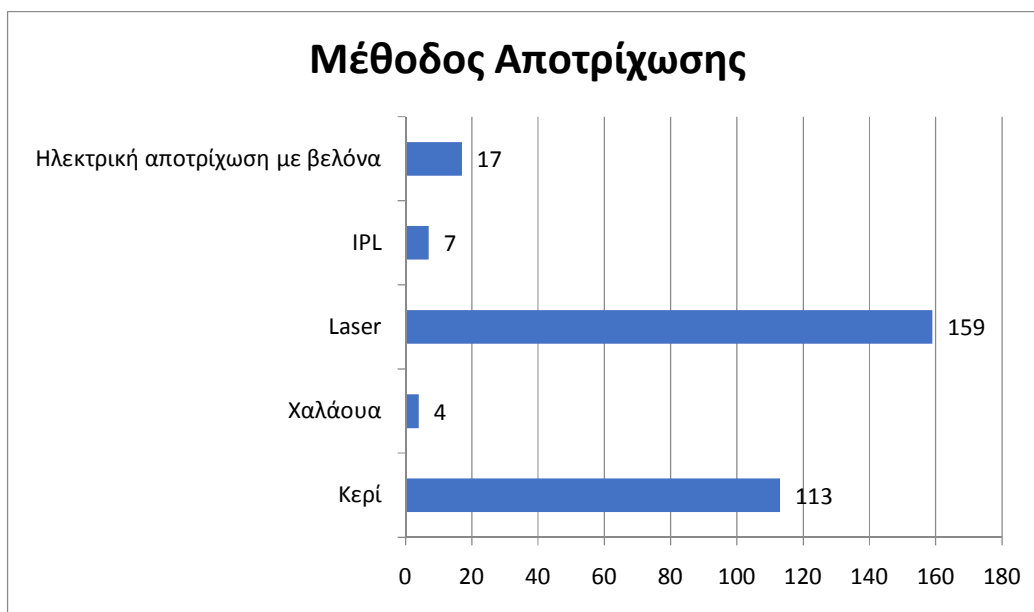


Από τους 205 συμμετέχοντες στην έρευνα, απάντησαν και οι 205.

**Πίνακας 8: Μέθοδος Αποτρίχωσης**

ΜΕΘΟΔΟΣ ΑΠΟΤΡΙΧΩΣΗΣ	ΑΠΑΝΤΗΣΕΙΣ
ΚΕΡΙ	113 (55,1%)
ΧΑΛΑΟΥΑ	4 (2%)
LASER	159 (77,6%)
IPL (ΕΝΤΟΝΟ ΠΑΛΜΙΚΟ ΦΩΣ)	7 (3,4%)
ΗΛΕΚΤΡΙΚΗ ΑΠΟΤΡΙΧΩΣΗ ΜΕ ΒΕΛΟΝΑ	17 (8,3%)

**Γράφημα 8: Μέθοδος Αποτρίχωσης**

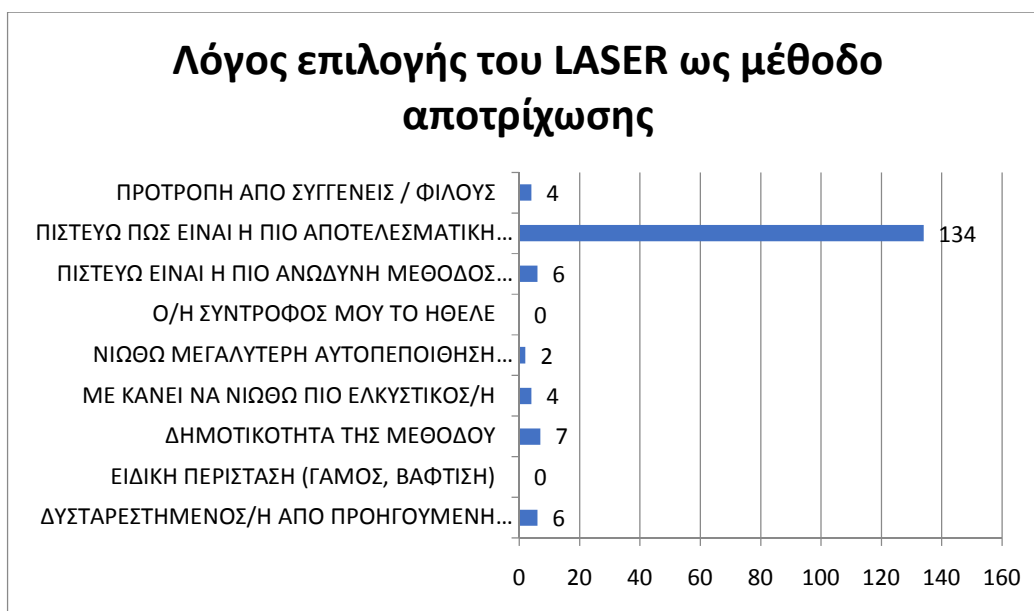


Από τους 205 συμμετέχοντες στην έρευνα, απάντησαν οι 163.

**Πίνακας 9: Λόγος επιλογής του LASER ως μέθοδο αποτρίχωσης**

ΛΟΓΟΣ ΕΠΙΛΟΓΗΣ ΤΟΥ LASER	ΑΠΑΝΤΗΣΕΙΣ
ΔΥΣΤΑΡΕΣΤΗΜΕΝΟΣ/Η ΑΠΟ ΠΡΟΗΓΟΥΜΕΝΗ ΕΜΠΕΙΡΙΑ ΜΕ ΑΛΛΗ ΜΕΘΟΔΟ	6 (3,7%)
ΕΙΔΙΚΗ ΠΕΡΙΣΤΑΣΗ (ΓΑΜΟΣ, ΒΑΦΤΙΣΗ)	0 (0%)
ΔΗΜΟΤΙΚΟΤΗΤΑ ΤΗΣ ΜΕΘΟΔΟΥ	7 (4,3%)
ΜΕ ΚΑΝΕΙ ΝΑ ΝΙΩΘΩ ΠΙΟ ΕΛΚΥΣΤΙΚΟΣ/Η	4 (2,5%)
ΝΙΩΘΩ ΜΕΓΑΛΥΤΕΡΗ ΑΥΤΟΠΕΠΟΙΘΗΣΗ ΜΠΡΟΣΤΑ ΣΤΟΝ/ΣΤΗΝ ΣΥΝΤΡΟΦΟ ΜΟΥ	2 (1,2%)
Ο/Η ΣΥΝΤΡΟΦΟΣ ΜΟΥ ΤΟ ΗΘΕΛΕ	0 (0%)
ΠΙΣΤΕΥΩ ΕΙΝΑΙ Η ΠΙΟ ΑΝΩΔΥΝΗ ΜΕΘΟΔΟΣ ΑΠΟΤΡΙΧΩΣΗΣ	6 (3,7%)
ΠΙΣΤΕΥΩ ΠΩΣ ΕΙΝΑΙ Η ΠΙΟ ΑΠΟΤΕΛΕΣΜΑΤΙΚΗ ΜΕΘΟΔΟΣ ΑΠΟΤΡΙΧΩΣΗΣ	134 (82,2%)
ΠΡΟΤΡΟΠΗ ΑΠΟ ΣΥΓΓΕΝΕΙΣ / ΦΙΛΟΥΣ	4 (2,5%)

**Γράφημα 9: Λόγος επιλογής του LASER ως μέθοδο αποτρίχωσης**

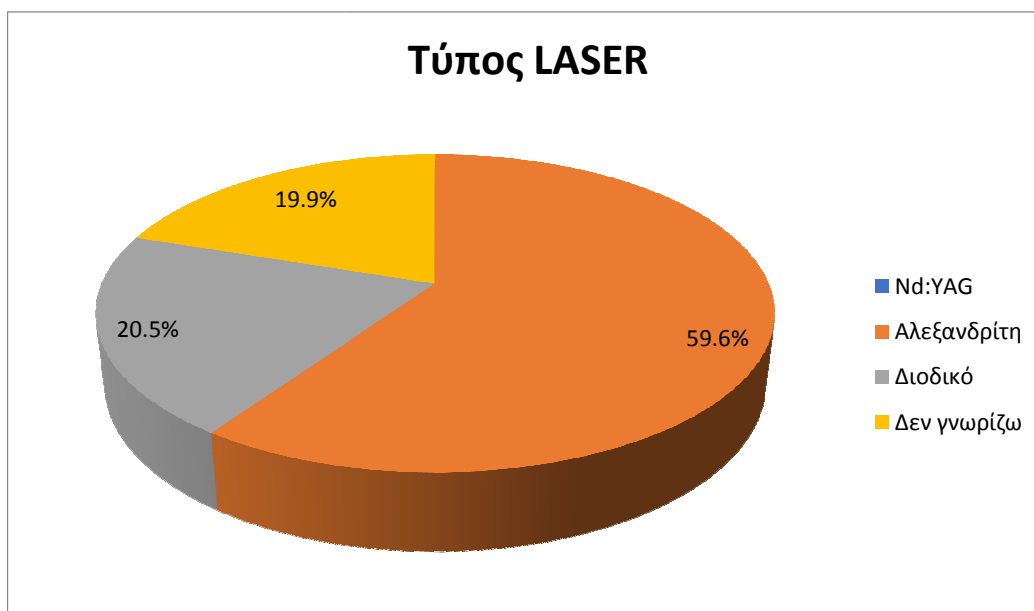


Από τους 205 συμμετέχοντες στην έρευνα, απάντησαν οι 161.

**Πίνακας 10: Τύπος LASER**

ΤΥΠΟΣ LASER	ΑΠΑΝΤΗΣΕΙΣ
ND:YAG	0
ΑΛΕΞΑΝΔΡΙΤΗ	96 (59,6%)
ΔΙΟΔΙΚΟ	33 (20,5%)
ΔΕΝ ΓΝΩΡΙΖΩ	32 (19,9%)

**Γράφημα 10: Τύπος LASER**

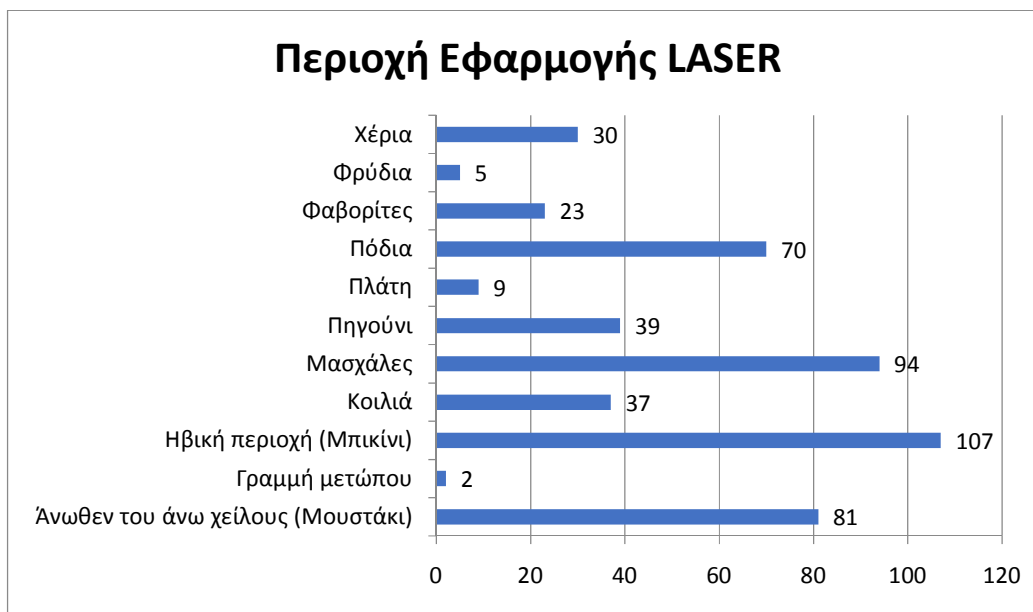


Από τους 205 συμμετέχοντες στην έρευνα, απάντησαν οι 161.

**Πίνακας 11: Περιοχή εφαρμογής LASER**

ΠΕΡΙΟΧΗ ΕΦΑΡΜΟΓΗΣ LASER	ΑΠΑΝΤΗΣΕΙΣ
ΑΝΩΘΕΝ ΤΟΥ ΑΝΩ ΧΕΙΛΟΥΣ (ΜΟΥΣΤΑΚΙ)	81 (50,3%)
ΓΡΑΜΜΗ ΜΕΤΩΠΟΥ	2 (1,2%)
ΗΒΙΚΗ ΠΕΡΙΟΧΗ (ΜΠΙΚΙΝΙ)	107 (66,5%)
ΚΟΙΛΙΑ	37 (23%)
ΜΑΣΧΑΛΕΣ	94 (58,4%)
ΠΗΓΟΥΝΙ	39 (24,2%)
ΠΛΑΤΗ	9 (5,6%)
ΠΟΔΙΑ	70 (43,5%)
ΦΑΒΟΡΙΤΕΣ	23 (16,1%)
ΦΡΥΔΙΑ	5 (3,1%)
ΧΕΡΙΑ	30 (18,6%)

**Γράφημα 11: Περιοχή εφαρμογής LASER**

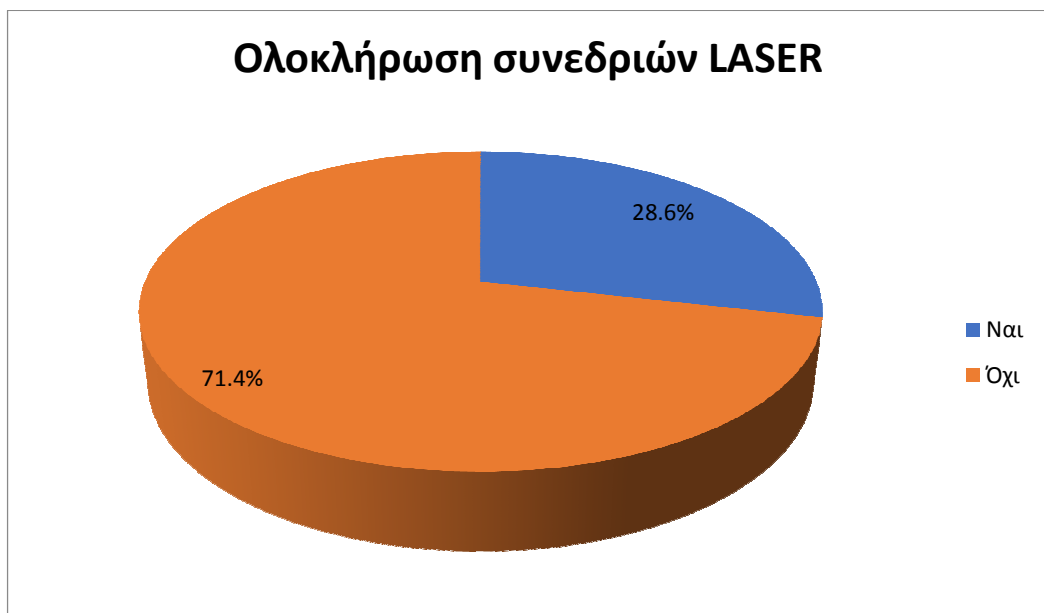


Από τους 205 συμμετέχοντες στην έρευνα, απάντησαν οι 161.

**Πίνακας 12: Ολοκλήρωση συνεδριών LASER**

<b>ΟΛΟΚΛΗΡΩΣΗ ΣΥΝΕΔΡΙΩΝ LASER</b>	<b>ΑΠΑΝΤΗΣΕΙΣ</b>
ΝΑΙ	46 (28,6%)
ΌΧΙ	115 (71,4%)

**Γράφημα 12: Ολοκλήρωση συνεδριών LASER**

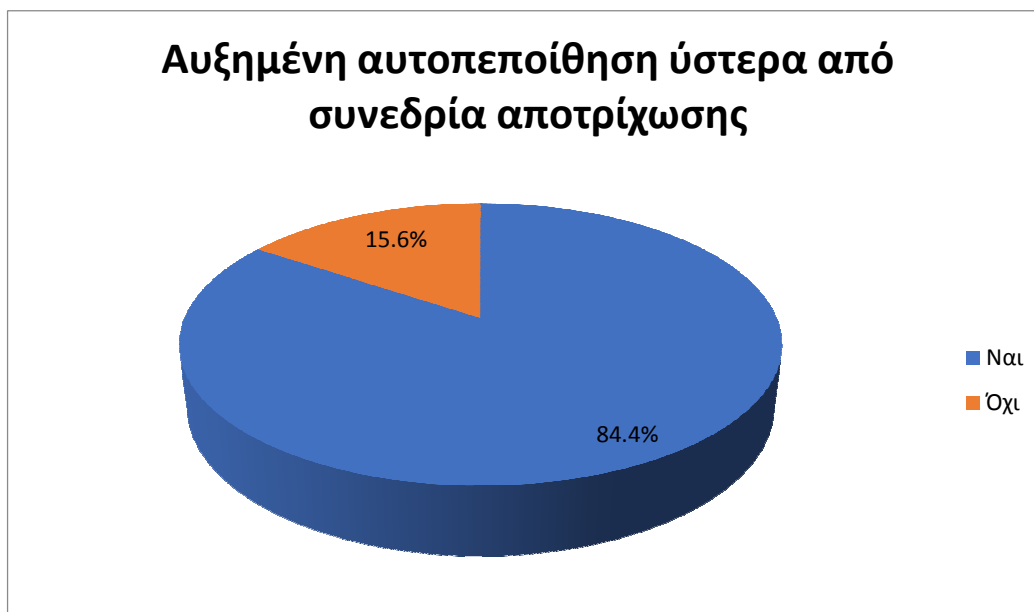


Από τους 205 συμμετέχοντες, απάντησαν και οι 205.

**Πίνακας 13: Αυξημένη αυτοπεποίθηση ύστερα από συνεδρία αποτρίχωσης**

<b>ΑΥΞΗΜΕΝΗ ΑΥΤΟΠΕΠΟΙΘΗΣΗ ΥΣΤΕΡΑ ΑΠΟ ΣΥΝΕΔΡΙΑ ΑΠΟΤΡΙΧΩΣΗΣ</b>	<b>ΑΠΑΝΤΗΣΕΙΣ</b>
ΝΑΙ	173 (84,4%)
ΌΧΙ	32 (15,6%)

**Γράφημα 13: Αυξημένη αυτοπεποίθηση ύστερα από συνεδρία αποτρίχωσης**

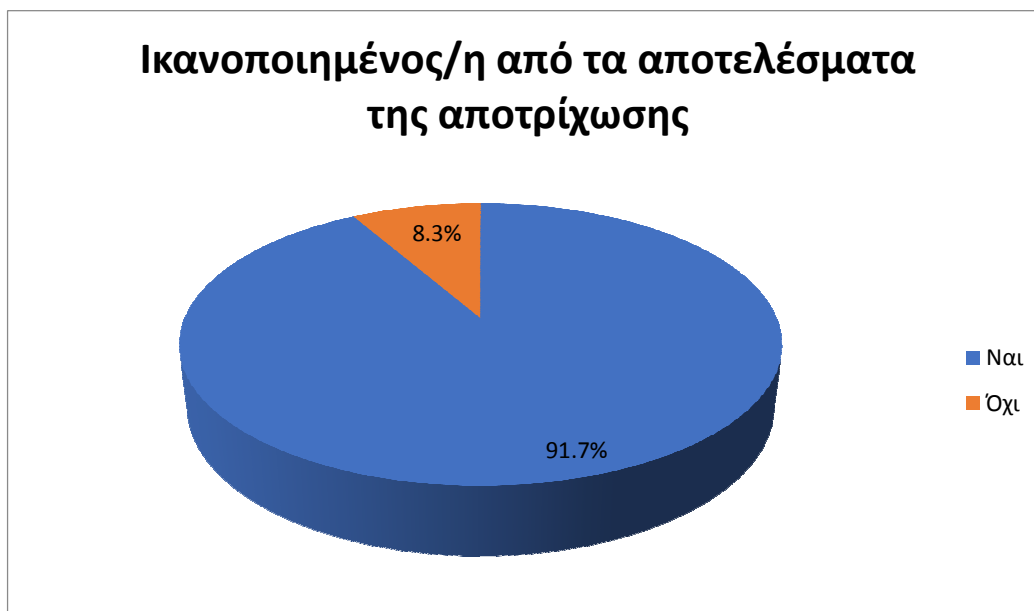


Από τους 205 συμμετέχοντες στην έρευνα, απάντησαν και οι 205.

**Πίνακας 14: Ικανοποιημένος/η από τα αποτελέσματα της αποτρίχωσης**

ΙΚΑΝΟΠΟΙΗΣΗ ΑΠΟ ΤΑ ΑΠΟΤΕΛΕΣΜΑΤΑ ΤΗΣ ΑΠΟΤΡΙΧΩΣΗΣ	ΑΠΑΝΤΗΣΕΙΣ
ΝΑΙ	188 (91,7%)
ΌΧΙ	17 (8,3%)

**Γράφημα 14: Ικανοποιημένος/η από τα αποτελέσματα της αποτρίχωσης**

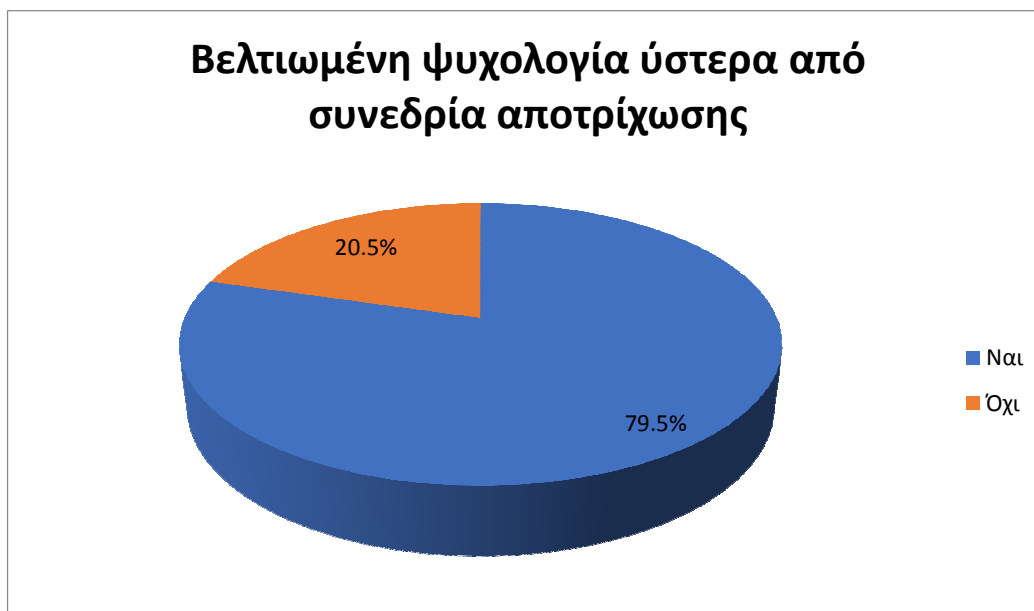


Από τους 205 συμμετέχοντες στην έρευνα, απάντησαν και οι 205.

**Πίνακας 15: Βελτιωμένη ψυχολογία ύστερα από συνεδρία αποτρίχωσης**

ΒΕΛΤΙΩΣΗ ΨΥΧΟΛΟΓΙΑΣ ΥΣΤΕΡΑ ΑΠΟ ΣΥΝΕΔΡΙΑ ΑΠΟΤΡΙΧΩΣΗΣ	ΑΠΑΝΤΗΣΕΙΣ
ΝΑΙ	163 (79,5%)
ΌΧΙ	42 (20,5%)

**Γράφημα 15: Βελτιωμένη ψυχολογία ύστερα από συνεδρία αποτρίχωσης**





#### 15.4 Βιβλιογραφική Ανασκόπηση

Σε μία αντίστοιχη έρευνα με το θέμα, που πραγματοποιήθηκε στην Νέα Ζηλανδία, συμμετείχαν 584 ενδιαφερόμενοι, και των δύο φύλων, ηλικίας 18-35 ετών. Σκοπός της έρευνας ήταν να προσδιορίσει τα αίτια που οδηγούν τους άνδρες και τις γυναίκες στην αφαίρεση των τριχών τους, να δείξει ποιες είναι οι πιο συνήθεις περιοχές αποτρίχωσης και την άποψη που επικρατεί για την αφαίρεση ή μη των τριχών από το σώμα των δύο φύλων. Τα αποτελέσματα από τα ερωτηματολόγια που συμπληρώθηκαν έδειξαν ότι οι περιοχές του σώματος που επιλέγονται περισσότερο για αποτρίχωση είναι η ηβική περιοχή, το πρόσωπο, τα πόδια και οι μασχάλες (Terrya & Braun, 2012). Τα αποτελέσματα αυτά συμπίπτουν με αυτά της παρούσας έρευνας, διότι και σε αυτή οι πιο συνήθεις περιοχές αποτρίχωσης φάνηκε ότι είναι η ηβική περιοχή, οι μασχάλες, το πρόσωπο και τα πόδια.

Επίσης, στην έρευνα της Νέας Ζηλανδίας το μεγαλύτερο μέρος του δείγματος απάντησε ότι η αφαίρεση των τριχών στο ανδρικό σώμα είναι κοινωνικά αποδεκτή, όπως και στο γυναικείο σώμα. Αντίθετα, όμως, όταν ρωτήθηκαν για την διατήρηση των τριχών στο σώμα των δύο φύλων, η πλειοψηφία απάντησε ότι είναι αποδεκτό για τους άνδρες, αλλά όχι για τις γυναίκες. Μόνο ένα μικρό ποσοστό των ερωτηθέντων απάντησε ότι είναι αποδεκτό οι γυναίκες να αφήνουν τις τρίχες του σώματος τους στην φυσική τους κατάσταση. Οι απόψεις αυτές ταυτίζονται με εκείνες της παρούσας έρευνας, καθώς και σε αυτό οι περισσότεροι συμμετέχοντες απάντησαν ότι η αποτρίχωση στους άνδρες δεν μειώνει την αρρενωπότητα τους. Ενώ, στην ερώτηση για το αν το γυναικείο σώμα πρέπει να είναι αποτριχωμένο η πλειοψηφία απάντησε θετικά αποδεικνύοντας τις διαφορετικές απόψεις που υπάρχουν για την αποτρίχωση των δύο φύλων.

Τέλος, η πλειοψηφία των συμμετεχόντων στην ίδια έρευνα απάντησε ότι οι κυριότεροι λόγοι αφαίρεσης των τριχών από το σώμα τους είναι η ανάγκη τους να νιώσουν περισσότερο ελκυστικοί, να ακολουθήσουν τα πρότυπα της κοινωνίας και για λόγους υγιεινής. Μόνο ένα μικρό ποσοστό αναφέρθηκε στην προσωπική επιλογή της αφαίρεσης των τριχών. Συνεπώς, η αφαίρεση των τριχών αποδείχθηκε ότι επηρεάζει σημαντικά την ψυχολογία των ανθρώπων και τον τρόπο σκέψης τους αναφορικά με την εικόνα του σώματός τους (Terrya & Braun, 2012). Αυτό αποδεικνύεται και από τα αποτελέσματα της έρευνας που πραγματοποιήθηκε για την δημιουργία αυτής την πτυχιακής, καθώς σύμφωνα με τις απαντήσεις των ερωτηθέντων η απαλλαγή της ανεπιθύμητης τριχοφυΐας συμβάλει στην βελτίωση της ψυχολογίας και στην αύξηση της αυτοπεποίθησης των ατόμων που αντιμετωπίζουν αυτή την κατάσταση.

Σε μία άλλη μελέτη 42 συμμετέχοντες κλήθηκαν να συμπληρώσουν ένα ερωτηματολόγιο, αφού πρώτα είχαν υποβληθεί σε μερικές συνεδρίες laser. Στόχος της έρευνας ήταν να προσδιορίσει την ικανοποίηση που νιώθουν τα άτομα με ανεπιθύμητη τριχοφυΐα έπειτα από την αποτρίχωση με laser. Συγκεκριμένα, οι ερωτηθέντες είχαν δεχθεί τουλάχιστον δύο εφαρμογές laser και απάντησαν στις ερωτήσεις τέσσερις με έξι εβδομάδες μετά την τελευταία εφαρμογή. Τα συστήματα laser που χρησιμοποιήθηκαν ήταν το laser ρουμπινίου, το laser Αλεξανδρίτη και το Nd:YAG laser. Η πλειοψηφία του δείγματος απάντησε ότι ήταν ικανοποιημένοι από τα αποτελέσματα του laser σχετικά με την μείωση των τριχών και ότι συστήνουν αυτή την μέθοδο αποτρίχωσης και σε άλλους ανθρώπους με ανεπιθύμητη τριχοφυΐα. Συνεπώς, η αποτρίχωση με laser αποδείχθηκε ότι βοηθά στην μείωση της ανεπιθύμητης τριχοφυΐας και στην βελτίωση της ποιότητας ζωής των ατόμων που αντιμετωπίζουν αυτή την κατάσταση (Preston & Lanigan, 2003). Τα αποτελέσματα από αυτή την έρευνα συμπίπτουν με εκείνα της παρούσας έρευνας, διότι και σε αυτή οι ερωτηθέντες απάντησαν ότι είναι ικανοποιημένοι με τα αποτελέσματα της αποτρίχωσης με laser, αν και η πλειοψηφία δεν έχει ολοκληρώσει όλες τις απαραίτητες συνεδρίες.

Σε μία άλλη έρευνα που πραγματοποιήθηκε συμμετείχαν 45 γυναίκες με δασυτριχισμό στο πρόσωπο, οι οποίες κλήθηκαν να συμπληρώσουν ερωτηματολόγιο. Στόχος αυτής της μελέτης ήταν να αξιολογήσει τα οφέλη και να προσδιορίσει τις αλλαγές που μπορεί να επιφέρει η εφαρμογή του laser στην ποιότητα ζωής αυτών των γυναικών ακόμη και 6 μήνες μετά την εφαρμογή του. Τα συστήματα laser που χρησιμοποιήθηκαν ήταν το laser ρουμπινίου, το διοδικό laser και το laser Αλεξανδρίτη, αλλά και συνδυασμός αυτών των συστημάτων. Από τις 45 γυναίκες που συμμετείχαν οι 15 μόνο απάντησαν σε ερωτήσεις ακριβώς πριν την πρώτη συνεδρία με laser αλλά και σε χρονικό διάστημα 1-6 μήνες μετά την εφαρμογή. Οι υπόλοιπες 26 απάντησαν σε ερωτήσεις μόνο έπειτα από 1-6 μήνες από την εφαρμογή του laser. Τα αποτελέσματα από την πρώτη ομάδα έδειξαν ότι βελτιώθηκε η ποιότητας της ζωή των γυναικών έπειτα από τις συνεδρίες με laser. Τέλος, όλες οι συμμετέχουσες απάντησαν ότι η αποτρίχωση με laser είναι μια αποτελεσματική μέθοδος καταπολέμησης της ανεπιθύμητης τριχοφυΐας και ότι έμειναν ικανοποιημένες από τα αποτελέσματά της (Loo & Lanigan, 2002). Οι απόψεις από αυτή την έρευνα ταυτίζονται με εκείνες της παρούσας έρευνας διότι και σε αυτήν οι συμμετέχοντες απάντησαν ότι έμειναν ικανοποιημένοι από τα αποτελέσματα του laser αλλά και ότι η απομάκρυνση της ανεπιθύμητης τριχοφυΐας βελτίωσε την ψυχολογία τους.

Σε μία άλλη μελέτη συμμετείχαν 148 γυναίκες και 76 άνδρες με μέσω όρο ηλικίας τα 19,41 έτη, οι οποίοι κλήθηκαν να συμπληρώσουν ένα ερωτηματολόγιο. Στόχος της έρευνας ήταν να προσδιορίσει την επίδραση που έχει η αποτρίχωση του σώματος, και συγκεκριμένα της ηβικής περιοχής, στην αντίληψη κάποιου για την εικόνα του και τους λόγους για τους οποίους οι ερωτηθέντες αποτριχώνουν το σώμα τους. Οι περιοχές του σώματος που συμπεριλήφθηκαν στο ερωτηματολόγιο που συμπλήρωσε η ομάδα των γυναικών ήταν οι μασχάλες, τα πόδια και η ηβική περιοχή. Στο ερωτηματολόγιο που κλήθηκαν να απαντήσουν οι άνδρες αναφέρονταν οι περιοχές της πλάτης, του στήθους και του προσώπου, ενώ μόνο η ηβική περιοχή ήταν κοινό σημείο και στα δύο ερωτηματολόγια. Όσον αφορά στις γυναίκες τα αποτελέσματα έδειξαν ότι η ηβική περιοχή είναι η πιο συνήθης περιοχή αποτρίχωσης. Σύμφωνα με τις απαντήσεις που έδωσαν οι συμμετέχουσες οι κυριότεροι λόγοι αποτρίχωσης της ηβικής περιοχής ήταν η γενικότερη αντίληψη της κοινωνίας σχετικά με την αποτρίχωση του γυναικείου σώματος, η ανάγκη τους να

νιώθουν περισσότερο ελκυστικές και να αποκτήσουν θηλυκότητα. Παράλληλα, ένα μεγάλο μέρος του δείγματος των ανδρών απάντησαν πως επιλέγουν την αποτρίχωση της ηβικής περιοχής, για λόγους υγιεινής, καθώς νιώθουν οι ίδιοι πιο καθαροί έπειτα από την αποτρίχωση, αλλά και γιατί νιώθουν περισσότερο ελκυστικοί. Συνεπώς, αποδεικνύεται η επίδραση που έχει η αφαίρεση των τριχών στην εικόνα που έχουν τόσο οι γυναίκες όσο και οι άνδρες για το σώμα τους (Smolak & Murnen, 2011). Τα αποτελέσματα από αυτή την έρευνα συμπίπτουν με αυτά της παρούσας έρευνας, καθώς και στις δύο περιπτώσεις οι συμμετέχοντες απάντησαν ότι η αφαίρεση των τριχών επηρεάζει θετικά την ψυχική τους υγεία. Επίσης, και στις δύο έρευνες η πλειοψηφία των συμμετεχόντων πιστεύουν ότι το γυναικείο σώμα πρέπει να είναι αποτριχωμένο κάτι που φανερώνει την άποψη της κοινωνίας σχετικά με το γυναικείο φύλο και τον προσδιορισμό της θηλυκότητας.

Σε μία άλλη έρευνα συμμετείχαν 88 γυναίκες με σύνδρομο πολυκυστικών ωοθηκών, οι οποίες εμφάνιζαν δασυτριχισμό στο πρόσωπο. Στόχος της μελέτης ήταν να αξιολογηθεί η αποτελεσματικότητα της εφαρμογής του laser στην μείωση των τριχών και η επίδραση που έχει αυτό το αποτέλεσμα στην ψυχολογία των γυναικών που αντιμετωπίζουν αυτή την κατάσταση. Οι συμμετέχουσες χωρίστηκαν σε δύο ομάδες. Και οι δύο ομάδες κλήθηκαν να συμπληρώσουν ένα ερωτηματολόγιο, ειδικά διαμορφωμένο για την συγκεκριμένη έρευνα. Τα αποτελέσματα από τις απαντήσεις των γυναικών που δέχθηκαν την εφαρμογή του laser έδειξαν ότι η εμφάνιση των τριχών μειώθηκε σημαντικά, σε σχέση με την ομάδα ελέγχου. Επίσης, λόγω της καταπολέμησης της ανεπιθύμητης τριχοφυΐας οι συμμετέχουσες απάντησαν ότι μειώθηκε το άγχος και το αίσθημα κατάθλιψης που ένιωθαν, αλλά και ότι βελτιώθηκε η ψυχολογία τους. Συνεπώς, η αποτρίχωση με laser αποδείχθηκε ότι φέρει ψυχικά οφέλη στις γυναίκες με δασυτριχισμό και προσφέρει λύση στην δύσκολη κατάσταση που αντιμετωπίζουν (Clayton et al., 2005). Κάτι τέτοιο αποδείχθηκε και από την έρευνα που πραγματοποιήθηκε στα πλαίσια της παρούσας εργασίας αφού σύμφωνα με τα αποτελέσματα του ερωτηματολογίου η απαλλαγή της ανεπιθύμητης τριχοφυΐας συμβάλει στην βελτίωση της ψυχολογίας και την αύξηση της αυτοπεποίθησης.

### 15.5 Συζήτηση

Το παρόν ερωτηματολόγιο επιβεβαιώνει πως η απαλλαγή της ανεπιθύμητης τρίχωσης προσφέρει ένα αίσθημα ικανοποίησης τόσο σε γυναίκες, όσο και σε άνδρες. Από τα αποτελέσματα του ερωτηματολογίου γίνεται εύκολα αντιληπτό πως η αποτρίχωση αφορά κυρίως το γυναικείο φύλο. Όμως, αν και το μεγαλύτερο μέρος του δείγματος είναι γυναίκες, φαίνεται πως ακόμα και οι άνδρες αναζητούν διάφορες μεθόδους αποτρίχωσης. Σύμφωνα με τις απαντήσεις που έδωσαν οι ερωτηθέντες η ανεπιθύμητη τριχοφυΐα φαίνεται να είναι ένα πρόβλημα που απασχολεί αρκετό ποσοστό ανθρώπων και μάλιστα σε μεγάλο βαθμό, καθώς ελάχιστοι από τους συμμετέχοντες απάντησαν αρνητικά στην εμφάνιση ανεπιθύμητης τριχοφυΐας στο σώμα τους.

Έπειτα, από το γράφημα της ηλικιακής κατανομής γίνεται κατανοητό, ότι η ανησυχία για την απαλλαγή από την ανεπιθύμητη τριχοφυΐα ξεκινά ήδη από την νεαρή ηλικία. Κάτι τέτοιο είναι απολύτως φυσιολογικό, καθώς οι ορμόνες σε αυτή την περίοδο της ανθρώπινης ανάπτυξης βρίσκονται σε έξαρση, με αποτέλεσμα να επηρεάζουν την τρίχωση και να την καθιστούν πιο έντονη. Επίσης, με την πάροδο της ηλικίας η ανάπτυξη των τριχών και ο αριθμός των τριχικών θυλάκων ελαττώνονται, κάτι που εξηγεί γιατί το συντριπτικό ποσοστό του δείγματος ανήκει στην ηλικιακή ομάδα των

16-29 ετών. Ωστόσο, η ανεπιθύμητη τριχοφυΐα είναι ένα πρόβλημα που δεν παύει να απασχολεί και τις μεγαλύτερες ηλικίες.

Όπως αναφέρεται και παραπάνω κύριος παράγοντας για την εμφάνιση των τριχών είναι οι ορμόνες. Για αυτόν τον λόγο και οι περιοχές όπου εμφανίζεται πιο συχνά ανεπιθύμητη τριχοφυΐα είναι οι ορμονοεξαρτώμενες περιοχές. Κάτι τέτοιο επιβεβαιώνεται και από τις απαντήσεις που έδωσαν οι συμμετέχοντες, καθώς σύμφωνα με το γράφημα οι περιοχές με την περισσότερη ανεπιθύμητη τριχοφυΐα φαίνεται να είναι το μουστάκι, η ηβική περιοχή, η κοιλιά και το πηγούνι. Μολοταύτα, μεγάλο μέρος του δείγματος απάντησε ότι εμφανίζουν ανεπιθύμητη τριχοφυΐα στα πόδια και στις μασχάλες, παρόλο που δεν ανήκουν στις ορμονοεξαρτώμενες περιοχές.

Όσον αφορά την μέθοδο που προτιμάται για την απαλλαγή των τριχών η πλειοψηφία του δείγματος απάντησε ότι επιλέγει την αποτρίχωση με laser, εφόσον θεωρεί ότι είναι η πιο αποτελεσματική μέθοδος αποτρίχωσης. Ελάχιστα πιο λίγοι απάντησαν ότι προτιμούν την αποτρίχωση με κερί, ενώ ακόμα μικρότερο ποσοστό επιλέγει την χαλάουα, το IPL (έντονο παλμικό φως) και την ηλεκτρική αποτρίχωση με βελόνα.

Συγκεκριμένα, το μεγαλύτερο ποσοστό των συμμετεχόντων απάντησε ότι ο τύπος laser που επιλέγει για αποτρίχωση είναι το laser Αλεξανδρίτης και μικρότερο ποσοστό φάνηκε ότι επιλέγει το διοδικό laser. Ένα σεβαστό ποσοστό των ερωτηθέντων απάντησαν ότι δεν γνωρίζουν τον τύπο του laser που χρησιμοποιείται στις συνεδρίες αποτρίχωσης, γεγονός ανησυχητικό αφού υποδηλώνει πως αρκετές φορές δεν παρέχεται κατάλληλη ή επαρκής ενημέρωση από τους χειριστές των λέιζερ.

Συγκρίνοντας τις πληροφορίες από το γράφημα με τις περιοχές εμφάνισης της ανεπιθύμητης τριχοφυΐας με αυτές από το γράφημα που αναφέρεται στις περιοχές εφαρμογής του laser, γίνεται αντιληπτό ότι η πλειοψηφία του δείγματος επιλέγει να αποτριχώσει τις προαναφερθείσες περιοχές καθώς σε αυτές διαπιστώνεται πιο έντονο πρόβλημα. Συγκεκριμένα, οι πιο συνήθεις περιοχές για αποτρίχωση με laser φαίνεται ότι είναι η ηβική περιοχή, το μουστάκι, οι μασχάλες και τα πόδια, οι περιοχές, δηλαδή, στις οποίες εμφανίζεται περισσότερη ανεπιθύμητη τριχοφυΐα.

Σημειώνεται πως το μεγαλύτερο ποσοστό του δείγματος απάντησε ότι δεν έχει ολοκληρώσει ακόμη τις απαραίτητες συνεδρίες laser.

Επιπλέον, από τα αποτελέσματα του ερωτηματολογίου διακρίνεται η άποψη που επικρατεί στην σύγχρονη κοινωνία αναφορικά με την αποτρίχωση των δύο φύλων. Το μεγαλύτερο ποσοστό του δείγματος απάντησε ότι το γυναικείο σώμα πρέπει να είναι αποτριχωμένο. Κάτι τέτοιο δείχνει την άποψη που υποστηρίζει η πλειοψηφία των συμμετεχόντων ότι το αποτριχωμένο γυναικείο σώμα ενισχύει την θηλυκότητα τους. Ειδικότερα, η απαλλαγή της ανεπιθύμητης τριχοφυΐας στις γυναίκες είναι κάτι ποθητό και αισθητικά άρτιο για τους περισσότερους. Ωστόσο, παρά το γεγονός ότι η αποτρίχωση αποτελεί ένα γυναικείο στοιχείο, η πλειοψηφία των συμμετεχόντων δεν ασπάζεται την άποψη πως η αποτρίχωση ελαττώνει την αρρενωπότητα των ανδρών. Συνεπώς, τα δεδομένα διαφέρουν όσον αφορά τις γυναίκες και τους άνδρες, καθώς στις πρώτες η αποτρίχωση προσδίδει θηλυκότητα, ενώ στους δεύτερους όχι, δηλαδή δεν τους καθιστά θηλυπρεπείς.

Όσον αφορά στην αποτελεσματικότητα των μεθόδων αποτρίχωσης, η πλειοψηφία των συμμετεχόντων απάντησε ότι έμειναν ικανοποιημένοι από τα αποτελέσματα της

αποτρίχωσης, ανεξαρτήτως της μεθόδου που εφαρμόστηκε για την απαλλαγή των τριχών.

Επιπρόσθετα, σύμφωνα με το ερωτηματολόγιο έπειτα από κάθε συνεδρία αποτρίχωσης οι ερωτηθέντες απάντησαν ότι αυξάνεται η αυτοπεποίθηση τους και ότι βελτιώνεται σε σημαντικό βαθμό η ψυχολογία τους.

Συνοπτικά, το γεγονός ότι μεγάλο ποσοστό ανθρώπων επιδιώκει να απαλλαγεί από την ανεπιθύμητη τριχοφυΐα δηλώνει πως πρόκειται για κάτι που τους απασχολεί ιδιαίτερα και κατά συνέπεια επηρεάζει την ψυχολογία τους. Επιπρόσθετα, η επιλογή του laser από το μεγαλύτερο μέρος του δείγματος δηλώνει την επιθυμία τους να απαλλαγούν μόνιμα από το πρόβλημα που αντιμετωπίζουν. Επομένως, το ερωτηματολόγιο επιβεβαιώνει την αρχική υπόθεση των ερευνητών, δηλαδή ότι η απαλλαγή από την ανεπιθύμητη τριχοφυΐα προσφέρει ένα αίσθημα ικανοποίησης.

### **15.6 Συμπεράσματα**

Καταληκτικά, φαίνεται πως τα ευρήματα της παραπάνω έρευνας είναι σε συμφωνία με αντίστοιχα αποτελέσματα παρόμοιων ερευνών. Λαμβάνοντας υπόψη αυτά τα ευρήματα γίνεται εύκολα αντιληπτό πως η ανεπιθύμητη τριχοφυΐα αποτελεί ένα καθολικό πρόβλημα, καθώς η εμφάνισή της απασχολεί και τα δύο φύλα. Αν και το φαινόμενο εμφανίζεται και σε άνδρες και σε γυναίκες, είναι φανερό πως επηρεάζει περισσότερο και σε μεγαλύτερο βαθμό τις γυναίκες και μάλιστα από πολύ νεαρή ηλικία. Παράλληλα προβάλλονται οι κοινωνικές αντιλήψεις που επικρατούν αναφορικά με την αποτρίχωση των δύο φύλων. Όλες οι έρευνες έδειξαν πως το αποτριχωμένο γυναικείο σώμα είναι αυτό που θεωρείται κοινωνικά αποδεκτό, ή ακόμα και επιδιωκόμενο. Αντίθετα, η αντίστοιχη άποψη για το ανδρικό σώμα είναι διαφορετική, καθώς στον ανδρικό πληθυσμό προσφέρεται μεγαλύτερη ελευθερία στην επιλογή της διατήρησης ή όχι της τρίχωσής τους. Τέλος, αποδεικνύεται πως η αποτρίχωση προσφέρει ένα αίσθημα ικανοποίησης και όχι μόνο. Η αποτρίχωση συνδέθηκε σημαντικά με βελτιωμένη ψυχολογική κατάσταση, καλύτερη ποιότητα ζωής και αυξημένη αυτοπεποίθηση, οδηγώντας στο συμπέρασμα πως η αποτρίχωση φέρει πολλαπλά ψυχικά οφέλη.

## **Βιβλιογραφία**

## **Ελληνική Βιβλιογραφία**

1. Γαλάνης, Π. (2017). Βασικές αρχές της ποιοτικής έρευνας στις επιστήμες υγείας. *ΑΡΧΕΙΑ ΕΛΛΗΝΙΚΗΣ ΙΑΤΡΙΚΗΣ*. 34, (6), 834-840.
2. Δερβίσογλου, Κ. & Αθανασιάδου, Ε. (2016). Αισθητική προσώπου - Αφυδάτωση - Γήρανση. Θεσσαλονίκη: Γαρταγάνης.
3. Δουκέλλης, Γ. (2009). *ΦΥΣΙΚΗ*. Αθήνα: ΔΙΑΥΛΟΣ
4. Λεονταρίδου, Ι. (2006). Αποτρίχωση με LASER και IPL. ΘΕΣΣΑΛΟΝΙΚΗ: UNIVERSITY STUDIO PRESS.
5. Λεονταρίδου, Ι. (2010). Μέθοδοι Αποτρίχωσης ΤΡΙΧΟΣΜΗΓΜΑΤΙΚΟΣ ΘΥΛΑΚΟΣ ΑΝΑΠΤΥΞΗ ΤΡΙΧΩΝ ΑΥΞΗΜΕΝΗ ΤΡΙΧΩΣΗ ΓΥΝΑΙΚΩΝ. ΘΕΣΣΑΛΟΝΙΚΗ: UNIVERSITY STUDIO PRESS.
6. Μαντζούκας, Σ. (2007). Ποιοτική έρευνα σε έξι εύκολα βήματα Η επιστημολογία, οι μέθοδοι και η παρουσίαση. *ΝΟΣΗΛΕΥΤΙΚΗ*. 46, (1), 88-98.
7. Μαυρίδου, Κ. & Μπασούκας, Ι. (2011). Τατουάζ Από το κοινωνικό περιθώριο στη γονιδιακή Ιατρική. *ΑΡΧΕΙΑ ΕΛΛΗΝΙΚΗΣ ΙΑΤΡΙΚΗΣ*. 28, (5), 583-595.
8. Νικολάου, Ε. (2002). *ΑΙΣΘΗΤΙΚΗ ΠΡΟΣΩΠΟΥ*. Αθήνα: τυπωθήτω-Γιώργος Δαρδάνος.
9. Παπαδόπουλος, Ι. (2015). *ΕΠΙΣΤΗΜΗ ΚΑΙ ΤΕΧΝΗ ΣΤΙΣ ΕΦΑΡΜΟΓΕΣ ΤΩΝ LASER ΚΑΙ IPL ΣΤΗΝ ΑΙΣΘΗΤΙΚΗ*. ΘΕΣΣΑΛΟΝΙΚΗ: ΡΟΤΟΝΤΑ.

## **Ξενόγλωσση Βιβλιογραφία**

10. Agarwal P, Patel BC. Nevus Of Ota And Ito. In: StatPearls. StatPearls Publishing, Treasure Island (FL); 2022. PMID: 32809409.
11. Archer KA, Carniol P. Diode Laser and Fractional Laser Innovations. *Facial Plast Surg*. 2019 Jun;35(3):248-255. doi: 10.1055/s-0039-1688846. Epub 2019 Jun 12. PMID: 31189197.
12. Arsiwala SZ, Majid IM. Methods to overcome poor responses and challenges of laser hair removal in dark skin. *Indian J Dermatol Venereol Leprol*. 2019 Jan-Feb;85(1):3-9. doi: 10.4103/ijdv.IJDVL\_1103\_16. PMID: 30027915.
13. Ayatollahi A, Samadi A, Rajabi-Estarabadi A, Yadangi S, Nouri K, Firooz A. Comparison of efficacy and safety of a novel 755-nm diode laser with conventional 755-nm alexandrite laser in reduction of axillary hairs. *Lasers Med Sci*. 2020 Mar;35(2):373-378. doi: 10.1007/s10103-019-02829-x. Epub 2019 Jul 5. PMID: 31278429.
14. Bäuml W, Weiß KT. Laser assisted tattoo removal - state of the art and new developments. *Photochemical & Photobiological Sciences: Official journal of the European Photochemistry Association and the European Society for photobiology*. 2019 Feb 13; 18(2):349-358. doi: 10.1039/c8pp00416a. PMID: 30452057.
15. Bernstein, E., Schomaker, K., Paranjape, A. & Jones, C. (2019). Treatment of Poikiloderma of Civatte Using a Redesigned Pulsed Dye Laser with a 15 mm Diameter Treatment Spot. *Lasers in surgery and medicine*. 51, (1), 54-58. DOI: 10.1002/lsm.23036
16. Bouzari, N., Davis, S.C. and Nouri, K. (2007), Laser treatment of keloids and hypertrophic scars. *International Journal of Dermatology*, 46: 80-88. <https://doi.org/10.1111/j.1365-4632.2007.03104.x>
17. Bukvić Mokos Z, Lipozenčić J, Ceović R, Stulhofer Buzina D, Kostović K. Laser therapy of pigmented lesions: pro and contra. *Acta Dermatovenerol Croat*. 2010;18(3):185-9. PMID: 20887701.

18. Bukvić Mokos Z, Lipozenčić J, Ceović R, Stulhofer Buzina D, Kostović K. Laser therapy of pigmented lesions: pro and contra. *Acta Dermatovenerol Croat.* 2010;18(3):185-9. PMID: 20887701.
19. Carqueja IM, Sousa J, Mansilha A. Vascular malformations: classification, diagnosis and treatment. *Int Angiol.* 2018 Apr;37(2):127-142. doi: 10.23736/S0392-9590.18.03961-5. Epub 2018 Feb 8. PMID: 29424187.
20. Carqueja IM, Sousa J, Mansilha A. Vascular malformations: classification, diagnosis and treatment. *Int Angiol.* 2018 Apr;37(2):127-142. doi: 10.23736/S0392-9590.18.03961-5. Epub 2018 Feb 8. PMID: 29424187.
21. Casey AS, Goldberg D. Guidelines for laser hair removal. *J Cosmet Laser Ther.* 2008 Mar;10(1):24-33. doi: 10.1080/14764170701817049. PMID: 18330795.
22. Clayton WJ, Lipton M, Elford J, Rustin M, Sherr L. A randomized controlled trial of laser treatment among hirsute women with polycystic ovary syndrome. *Br J Dermatol.* 2005 May;152(5):986-92. doi: 10.1111/j.1365-2133.2005.06426.x. PMID: 15888157.
23. DeHart A, Richter G. Hemangioma: Recent Advances. *F1000Res.* 2019 Nov 18;8:F1000 Faculty Rev-1926. doi: 10.12688/f1000research.20152.1. PMID: 31807282; PMCID: PMC6871355.
24. El-Tatawy RA, Aliweh HA, Hegab DS, Talaat RAZ, Shams Eldeen MA. Fractional carbon dioxide laser and topical tioconazole in the treatment of fingernail onychomycosis. *Lasers Med Sci.* 2019 Dec;34(9):1873-1880. doi: 10.1007/s10103-019-02789-2. Epub 2019 Apr 25. PMID: 31025207.
25. Farahnik B, Park K, Kroumpouzou G, Murase J. Striae gravidarum: Risk factors, prevention, and management. *Int J Womens Dermatol.* 2016 Dec 6;3(2):77-85. doi: 10.1016/j.ijwd.2016.11.001. PMID: 28560300; PMCID: PMC5440454.
26. Forbat E, Al-Niaimi F. Treatment of striae distensae: An evidence-based approach. *J Cosmet Laser Ther.* 2019;21(1):49-57. doi: 10.1080/14764172.2017.1418515. Epub 2018 Feb 16. PMID: 29451986.
27. Gaffey MM, Johnson AB. Laser Treatment Of Pigmented Lesions. [Updated 2021 Jul 30]. In: StatPearls [Internet]. Treasure Island (FL): StatPearls Publishing; 2022 Jan-.
28. Goldberg DJ. Laser removal of pigmented and vascular lesions. *J Cosmet Dermatol.* 2006 Sep;5(3):204-9. doi: 10.1111/j.1473-2165.2006.00252.x. PMID: 17177741.
29. GOLDMAN, M.P. and FITZPATRICK, R.E. (1995), Laser Treatment of Scars. *Dermatologic Surgery*, 21: 685-687. <https://doi.org/10.1111/j.1524-4725.1995.tb00270.x>
30. Gu Y, Han J, Jiang C, Zhang Y. Biomarkers, oxidative stress and autophagy in skin aging. *Ageing Res Rev.* 2020 May;59:101036. doi: 10.1016/j.arr.2020.101036. Epub 2020 Feb 24. PMID: 32105850.
31. Gupta AK, Versteeg SG, Shear NH. Onychomycosis in the 21st Century: An Update on Diagnosis, Epidemiology, and Treatment. *J Cutan Med Surg.* 2017 Nov/Dec;21(6):525-539. doi: 10.1177/1203475417716362. Epub 2017 Jun 22. PMID: 28639462.
32. Hafsi W, Badri T. Hirsutism. [Updated 2021 Aug 7]. In: StatPearls [Internet]. Treasure Island (FL): StatPearls Publishing; 2022 Jan-. Available from: <https://www.ncbi.nlm.nih.gov/books/NBK470417/>

33. Hamilton MM. Laser treatment of pigmented and vascular lesions in the office. *Facial Plast Surg.* 2004 Feb;20(1):63-9. doi: 10.1055/s-2004-822961. PMID: 15034816.
34. Issler-Fisher AC, Waibel JS, Donelan MB. Laser Modulation of Hypertrophic Scars: Technique and Practice. *Clin Plast Surg.* 2017 Oct;44(4):757-766. doi: 10.1016/j.cps.2017.05.007. Epub 2017 Jul 21. PMID: 28888301.
35. Kent KM, Graber EM. Laser tattoo removal: a review. *Dermatologic Surgery.* 2012 Jan;38(1):1-13. doi: 10.1111/j.1524-4725.2011.02187.x. Epub 2011 Nov 2. PMID: 22092752.
36. Khan MH, Victor F, Rao B, Sadick NS. Treatment of cellulite: Part I. Pathophysiology. *J Am Acad Dermatol.* 2010 Mar;62(3):361-70; quiz 371-2. doi: 10.1016/j.jaad.2009.10.042. PMID: 20159304.
37. Kurniadi I, Tabri F, Madjid A, Anwar AI, Widita W. Laser tattoo removal: Fundamental principles and practical approach. *Dermatologic Therapy.* 2021 Jan; 34(1):e14418. doi: 10.1111/dth.14418. Epub 2020 Oct 26. PMID: 33068020.
38. Lipner SR, Scher RK. Onychomycosis: Clinical overview and diagnosis. *J Am Acad Dermatol.* 2019 Apr;80(4):835-851. doi: 10.1016/j.jaad.2018.03.062. Epub 2018 Jun 28. PMID: 29959961.
39. Loo WJ, Lanigan SW. Laser treatment improves quality of life of hirsute females. *Clin Exp Dermatol.* 2002 Sep;27(6):439-41. doi: 10.1046/j.1365-2230.2002.01071.x. PMID: 12372078.
40. Luebberding S, Krueger N, Sadick NS. Cellulite: an evidence-based review. *Am J Clin Dermatol.* 2015 Aug;16(4):243-256. doi: 10.1007/s40257-015-0129-5. PMID: 25940753.
41. Martinez-Lopez A, Salvador-Rodriguez L, Montero-Vilchez T, Molina-Leyva A, Tercedor-Sanchez J, Arias-Santiago S. Vascular malformations syndromes: an update. *Curr Opin Pediatr.* 2019 Dec;31(6):747-753. doi: 10.1097/MOP.0000000000000812. PMID: 31693582.
42. McIlwee BE, Alster TS. Treatment of Cosmetic Tattoos: A Review and Case Analysis. *Dermatologic Surgery.* 2018 Dec; 44(12):1565-1570. doi: 10.1097/DSS.0000000000001572. PMID: 29894434.
43. Naga LI, Alster TS. Laser Tattoo Removal: An Update. *Am J Clin Dermatol.* 2017 Feb;18(1):59-65. doi: 10.1007/s40257-016-0227-z. PMID: 27722955.
44. Nelson JS, Applebaum J. Treatment of superficial cutaneous pigmented lesions by melanin-specific selective photothermolysis using the Q-switched ruby laser. *Annals of Plastic Surgery.* 1992 Sep;29(3):231-237. DOI: 10.1097/00000637-199209000-00007. PMID: 1524372.
45. Nelson JS, Applebaum J. Treatment of superficial cutaneous pigmented lesions by melanin-specific selective photothermolysis using the Q-switched ruby laser. *Ann Plast Surg.* 1992 Sep;29(3):231-7. doi: 10.1097/00000637-199209000-00007. PMID: 1524372.
46. Nicoleta Neagu, Claudio Conforti, Marina Agozzino, Giovanni Francesco Marangi, Silviu Horia Morariu, Giovanni Pellacani, Paolo Persichetti, Domenico Piccolo, Francesco Segreto, Iris Zalaudek & Caterina Dianzani (2022) Melasma treatment: a systematic review, *Journal of Dermatological Treatment*, 33:4, 1816-1837, DOI: 10.1080/09546634.2021.1914313
47. Oakley AM, Patel BC. Stretch Marks. [Updated 2022 May 24]. In: StatPearls [Internet]. Treasure Island (FL): StatPearls Publishing; 2022 Jan-. Available from: <https://www.ncbi.nlm.nih.gov/books/NBK436005/>



48. Ortiz AE, Alster TS. Rising concern over cosmetic tattoos. *Dermatologic Surgery*. 2012 Mar;38(3):424-9. doi: 10.1111/j.1524-4725.2011.02202.x. Epub 2011 Nov 2. PMID: 22093105.
49. Petti C, Stoneburner J, McLaughlin L. Laser cellulite treatment and laser-assisted lipoplasty of the thighs and buttocks: Combined modalities for single stage contouring of the lower body. *Lasers Surg Med*. 2016 Jan;48(1):14-22. doi: 10.1002/lsm.22437. Epub 2015 Nov 18. PMID: 26581783.
50. Praetorius C, Sturm RA, Steingrimsson E. Sun-induced freckling: ephelides and solar lentigines. *Pigment Cell Melanoma Res*. 2014 May;27(3):339-50. doi: 10.1111/pcmr.12232. Epub 2014 Mar 3. PMID: 24517859.
51. Preston PW, Lanigan SW. Patient satisfaction with laser hair removal. *J Cosmet Dermatol*. 2003 Apr;2(2):68-72. doi: 10.1111/j.1473-2130.2004.00045.x. PMID: 17156059.
52. Prohaska J, Hohman MH. Laser Complications. [Updated 2022 May 1]. In: StatPearls [Internet]. Treasure Island (FL): StatPearls Publishing; 2022 Jan-. Available from: <https://www.ncbi.nlm.nih.gov/books/NBK532248/>.
53. Qadeer HA, Singal A, Patel BC. Cherry Hemangioma. 2022 May 24. In: StatPearls [Internet]. Treasure Island (FL): StatPearls Publishing; 2022 Jan-. PMID: 33085354.
54. Rani S, Sardana K. Variables that predict response of nevus of ota to lasers. *J Cosmet Dermatol*. 2019 Apr;18(2):464-468. doi: 10.1111/jocd.12875. Epub 2019 Feb 5. PMID: 30723997.
55. Rogers T, Krakowski AC, Marino ML, Rossi A, Anderson RR, Marghoob AA. Nevi and lasers: Practical considerations. *Lasers Surg Med*. 2018 Jan;50(1):7-9. doi: 10.1002/lsm.22766. Epub 2017 Nov 21. PMID: 29159963.
56. Rovers JFJ, Wagter LV, Greijmans EGE, Bovenschen HJ. 1064-nm Nd:YAG laser treatment for onychomycosis: is it worthwhile? *Lasers Med Sci*. 2021 Mar;36(2):463-467. doi: 10.1007/s10103-020-03085-0. Epub 2020 Jun 30. PMID: 32607712.
57. Sadick N. Treatment for cellulite. *Int J Womens Dermatol*. 2018 Oct 22;5(1):68-72. doi: 10.1016/j.ijwd.2018.09.002. PMID: 30809581; PMCID: PMC6374708.
58. Sadick NS, Cardona A. Laser treatment for facial acne scars: A review. *J Cosmet Laser Ther*. 2018 Nov-Dec;20(7-8):424-435. doi: 10.1080/14764172.2018.1461230. Epub 2018 Nov 5. PMID: 30395754.
59. Saleh D, Yarrarapu SNS, Cook C. Hypertrichosis. [Updated 2022 Jul 4]. In: StatPearls [Internet]. Treasure Island (FL): StatPearls Publishing; 2022 Jan-. Available from: <https://www.ncbi.nlm.nih.gov/books/NBK534854/>
60. Samant H, Kothadia JP. Spider Angioma. 2022 Jul 19. In: StatPearls [Internet]. Treasure Island (FL): StatPearls Publishing; 2022 Jan-. PMID: 29939595.
61. Schuck DC, de Carvalho CM, Sousa MPJ, Fávero PP, Martin AA, Lorencini M, Brohem CA. Unraveling the molecular and cellular mechanisms of stretch marks. *J Cosmet Dermatol*. 2020 Jan;19(1):190-198. doi: 10.1111/jocd.12974. Epub 2019 May 27. PMID: 31131982.
62. Singh A, Goyal T, Singh P. A split-face study to evaluate the efficacy of Nd:YAG laser versus radiofrequency cauterization for the treatment of ephelides on face. *Pigment Int* 2022;9:39-45
63. Smolak, L., Murnen, S.K. Gender, Self-Objectification and Pubic Hair Removal. *Sex Roles* 65, 506–517 (2011). <https://doi.org/10.1007/s11199-010-9922-z>

64. Taub AF. The Treatment of Acne Scars, a 30-Year Journey. *Am J Clin Dermatol*. 2019 Oct;20(5):683-690. doi: 10.1007/s40257-019-00451-9. PMID: 31327129.
65. Temiz SA, Ataseven A, Dursun R, Özer İ. Successful treatment of poikiloderma of Civatte with a 577-nm pro-yellow laser. *J Cosmet Dermatol*. 2020 Oct;19(10):2769-2770. doi: 10.1111/jocd.13650. Epub 2020 Aug 20. PMID: 32750223.
66. Terry G, Braun V. To let hair be, or to not let hair be? Gender and body hair removal practices in Aotearoa/New Zealand. *Body Image*. 2013 Sep;10(4):599-606. doi: 10.1016/j.bodyim.2013.07.001. Epub 2013 Aug 6. PMID: 23932408.
67. Tierney EP, Eisen RF, Hanke CW. Fractionated CO2 laser skin rejuvenation. *Dermatol Ther*. 2011 Jan-Feb;24(1):41-53. doi: 10.1111/j.1529-8019.2010.01377.x. PMID: 21276157.
68. Tokarska K, Tokarski S, Woźniacka A, Sysa-Jędrzejowska A, Bogaczewicz J. Cellulite: a cosmetic or systemic issue? Contemporary views on the etiopathogenesis of cellulite. *Postepy Dermatol Alergol*. 2018 Oct;35(5):442-446. doi: 10.5114/ada.2018.77235. Epub 2018 Jul 19. PMID: 30429699; PMCID: PMC6232550.
69. Turkmen D, Altunisik N, Sener S. The efficacy of a single-session pro-yellow laser in the treatment of facial telangiectasia. *Lasers Med Sci*. 2021 Mar;36(2):401-406. doi: 10.1007/s10103-020-03082-3. Epub 2020 Jun 26. PMID: 32592131.
70. Ud-Din S, McGeorge D, Bayat A. Topical management of striae distensae (stretch marks): prevention and therapy of striae rubrae and albae. *J Eur Acad Dermatol Venereol*. 2016 Feb;30(2):211-22. doi: 10.1111/jdv.13223. Epub 2015 Oct 20. PMID: 26486318; PMCID: PMC5057295.
71. Urdiales-Gálvez F, Martín-Sánchez S, Maíz-Jiménez M, Castellano-Miralla A, Lionetti-Leone L. Concomitant Use of Hyaluronic Acid and Laser in Facial Rejuvenation. *Aesthetic Plast Surg*. 2019 Aug;43(4):1061-1070. doi: 10.1007/s00266-019-01393-7. Epub 2019 May 9. Erratum in: *Aesthetic Plast Surg*. 2019 Sep 17;: PMID: 31073742; PMCID: PMC6742610.
72. Vaidya T, Hohman MH, Kumar D D. Laser Hair Removal. [Updated 2022 Apr 17]. In: StatPearls [Internet]. Treasure Island (FL): StatPearls Publishing; 2022 Jan-. Available from: <https://www.ncbi.nlm.nih.gov/books/NBK507861/>
73. Xu Y, Deng Y. Ablative Fractional CO2 Laser for Facial Atrophic Acne Scars. *Facial Plast Surg*. 2018 Apr;34(2):205-219. doi: 10.1055/s-0037-1606096. Epub 2018 Jan 5. PMID: 29304516.
74. Yates B, Que SK, D'Souza L, Suchecki J, Finch JJ. Laser treatment of periocular skin conditions. *Clin Dermatol*. 2015 Mar-Apr;33(2):197-206. doi: 10.1016/j.clindermatol.2014.10.011. PMID: 25704939.
75. Zerbinati N, Protasoni M, D'Este E, Mocchi R, Coricciati L, Rauso R, Sbrano P, Greco M, Rodighiero E, Satolli F. Skin vascular lesions: A new therapeutic option with sequential laser-assisted technique. *Dermatol Ther*. 2021 Jan;34(1):e14573. doi: 10.1111/dth.14573. Epub 2020 Dec 7. PMID: 33222349.
76. Zouboulis CC, Ganceviciene R, Liakou AI, Theodoridis A, Elewa R, Makrantonaki E. Aesthetic aspects of skin aging, prevention, and local treatment. *Clin Dermatol*. 2019 Jul-Aug;37(4):365-372. doi: 10.1016/j.clindermatol.2019.04.002. Epub 2019 Apr 26. PMID: 31345325.

## **Διαδικτυακή Βιβλιογραφία**

77. Νομικού, Π. (7 Δεκεμβρίου, 2016). CE.A.R.S. Ανακτήθηκε 10 Σεπτεμβρίου, 2022, από <https://cears.edu.gr/posotiki-vs-poiotiki/>.
78. Παπαγεωργίου, Γ. ([χ.χ.]). Sociology. Ανακτήθηκε 10 Σεπτεμβρίου, 2022, από [https://sociology.soc.uoc.gr/pegasoc/wp-content/uploads/2014/10/Microsoft-Word-Papageorgiou\\_DEIGMATOLHPTIKH.pdf](https://sociology.soc.uoc.gr/pegasoc/wp-content/uploads/2014/10/Microsoft-Word-Papageorgiou_DEIGMATOLHPTIKH.pdf).

## **Παράρτημα**

### ΕΡΩΤΗΜΑΤΟΛΟΓΙΟ

#### **Ικανοποίηση από την απαλλαγή της ανεπιθύμητης τρίχωσης**

Αγαπητοί Συμμετέχοντες,

Έχετε κληθεί να συμμετέχετε σε μία ερευνητική μελέτη. Η παρούσα μελέτη διεξάγεται από το Τμήμα Επιστημών Διατροφής και Διαιτολογίας (Πρώην Τμήμα Αισθητικής και Κοσμητολογίας), του Διεθνούς Πανεπιστημίου Ελλάδος, με έδρα την Θεσσαλονίκη.

Τονίζεται πως οποιαδήποτε δεδομένα και πληροφορίες συλλεχθούν θα είναι άκρως εμπιστευτικά, ανώνυμα και θα χρησιμοποιηθούν αποκλειστικά και μόνο από τους ερευνητές για αυστηρά επιστημονικούς σκοπούς και δεν θα κοινοποιηθούν σε κανένα τρίτο πρόσωπο ή φορέα.

#### 1. Φύλο

- Άνδρας
- Γυναίκα

2. Ηλικία

Κείμενο σύντομης απάντησης

3. Έχετε ανεπιθύμητη τριχοφυΐα;

- Ναι
- Όχι

4. Αν απαντήσατε "Ναι" στην προηγούμενη ερώτηση, σε ποια περιοχή / ποιες περιοχές εμφανίζετε ανεπιθύμητη τριχοφυΐα;

- Άνωθεν του άνω χείλους (μουστάκι)
- Γραμμή μετώπου
- Ηβική περιοχή (μπικίνι)
- Κοιλιά
- Μασχάλες
- Πηγούνι
- Πλάτη
- Πόδια
- Φαβορίτες
- Φρύδια
- Χέρια

5. Αν έχετε ανεπιθύμητη τριχοφυΐα σε τι βαθμό σας ενοχλεί;

	1	2	3	4	5	
Πολύ λίγο	<input type="radio"/>	<input type="radio"/>	<input type="radio"/>	<input type="radio"/>	<input type="radio"/>	Πάρα πολύ

---

6. Πιστεύετε πως το γυναικείο σώμα πρέπει να είναι αποτριχωμένο;

- Ναι
- Όχι

7. Πιστεύετε πως η αποτρίχωση των ανδρών ελαττώνει την αρρενωπότητά τους;

- Ναι
- Όχι

8. Ποια μέθοδο / Ποιες μεθόδους αποτρίχωσης επιλέγετε να κάνετε;

- Αποτρίχωση με κερί
- Αποτρίχωση με χαλάουα

- Αποτρίχωση με LASER
- Αποτρίχωση με IPL (έντονο παλμικό φως)
- Ηλεκτρική αποτρίχωση με βελόνα

9. Αν κάνετε αποτρίχωση με LASER, ποιος είναι ο σημαντικότερος λόγος που επιλέγετε αυτήν την μέθοδο;

- Δεν έμεινα ευχαριστημένος/η από προηγούμενη εμπειρία με άλλη μέθοδο
- Ειδική περίπτωση ( γάμος, βάφτιση κτλ.)
- Η δημοτικότητα της μεθόδου
- Με κάνει να νιώθω πιο ελκυστικός / ελκυστική
- Νιώθω μεγαλύτερη αυτοπεποίθηση μπροστά στον / στην σύντροφό μου
- Ο / Η σύντροφός μου το ήθελε
- Πιστεύω πως είναι η πιο ανώδυνη μέθοδος αποτρίχωσης
- Πιστεύω πως είναι η πιο αποτελεσματική μέθοδος αποτρίχωσης
- Προτροπή από συγγενείς / φίλους

10. Τι τύπο LASER χρησιμοποιείτε;

- Nd:YAG
- Αλεξανδρίτη
- Διοδικό
- Δεν γνωρίζω

11. Σε ποια περιοχή / ποιες περιοχές κάνετε εφαρμογή LASER;

- Άνωθεν του άνω χείλους (μουστάκι)
- Γραμμή μετώπου
- Ηβική περιοχή (μπικίνι)
- Κοιλιά
- Μασχάλες
- Πηγούνι
- Πλάτη
- Πόδια
- Φαβορίτες
- Φρύδια
- Χέρια

12. Αν κάνετε αποτρίχωση με LASER, έχετε ολοκληρώσει τις απαραίτητες συνεδρίες;

- Ναι
- Όχι

13. Μετά από κάθε συνεδρία αποτρίχωσης, θεωρείτε πως αυξάνεται η αυτοπεποίθησή σας;

- Ναι
- Όχι

14. Είστε ικανοποιημένοι από τα αποτελέσματα της αποτρίχωσης;

- Ναι
- Όχι

15. Θεωρείτε πως έχει βελτιωθεί η ψυχολογία σας με την ολοκλήρωση των συνεδριών;

- Ναι
- Όχι